AUS DER KLINISCHEN ABTEILUNG (PROF. DR. BERTEN) DES KGL. ZAHNÄRZTLICHEN INSTITUTS ZU MÜNCHEN.

ÜBER EXTRAORALE KIEFERAUFNAHMEN MITTELS RÖNTGENSTRAHLEN.

(MIT 60 ZUM TEIL FARBIGEN FIGUREN IM TEXT.)

INAUGURAL-DISSERTATION

ZUR ERLANGUNG DER DOKTORWÜRDE IN DER GESAMTEN MEDIZIN

VERFASST UND EINER

HOHEN MEDIZINISCHEN FAKULTÄT

DER

KGL. BAYER. LUDWIG-MAXIMILIANS-UNIVERSITÄT ZU MÜNCHEN

VORGELEGT VON

ANTONI CIESZYŃSKI,

SPEZIALARZT FÜR ZAHN- UND MUNDKRANKHEITEN IN MÜNCHEN.

ACAD. LUGD. BAT. BIBL.

HAMBURG
LUCAS GRÄFE & SILLEM
(EDMUND SILLEM)
1911.

Gedruckt mit Genehmigung der medizin. Fakultät der Universität München;

Referent:

Herr Geh. Rat Prof. Dr. Ritter von Angerer.

Meinem hochverehrten Lehrer und früherem Chef

Herrn Professor Dr. Berten.

Digitized by the Internet Archive
in 2026

https://archive.org/details/IA41547407_0023

Man kann auf zweifache Weise Kiefer und Zähne röntgenologisch darstellen: erstens indem man die Platte von aussen an die Kiefer heranlegt: extraorale Methode, zweitens indem man entsprechend zugeschnittene Filmplatten in die Mundhöhle hereinlegt und dieselben an die Kiefer von innen herandrückt: intraorale Methode.

Die erste Methode ist die ursprünglichere. Sie ist so alt wie die chirurgische Röntgenologie. Die Resultate der extraoralen Methode waren jedoch nicht zufriedenstellend. Das damals noch recht primitive Instrumentarium brachte nur grobe Verhältnisse wie Retention der Zähne, stark dislozierte Frakturen, grosse zystische Tumoren usw. auf extraoralen Bildern zur Darstellung, während die Feinheiten der Struktur des Knochens, kleinere erkrankte Knochenherde nicht zum Ausdruck kamen. Dazu kommen noch diejenigen Schwierigkeiten, deren Ursache in dem anatomischen Bau der Kiefer zu suchen ist, und die trotz weitgehender Verbesserung des Instrumentariums auch heute noch dem Röntgenologen sich bieten. Infolge der Homologie der Kiefer kommt es bei seitlichen Aufnahmen zu störender Deckung durch den kontralateralen Kiefer; bei sagittalen Aufnahmen macht sich weiterhin die Dicke der Weichteile, der tiefe Schatten der Wirbelsäule und der Pyramiden störend bemerkbar.

Die Röntgenstrahlen gewannen erst durch die Einführung der intraoralen Aufnahme einen grossen diagnostischen Wert für die Zahnheilkunde. Bereits 1896 zeigten Albrecht und Schaeffer-Stuckert in Frankfurt a. M. (vgl. Port-Peckert S. 33) die ersten intraoralen Aufnahmen. Dadurch, dass die photographische Platte, anfangs eine entsprechend zugeschnittene Glasplatte, später ein biegsamer Film, in die Mundhöhle in unmittelbarer Nähe des Kiefers und der Zähne eingeführt, und die Röntgenröhre direkt über dem zu untersuchenden Objekt entsprechend eingestellt wurde, ist es möglich geworden, bei der relativen Dünne des durchleuchteten Objektes selbst die feinsten Veränderungen der Knochenstruktur durch pathologische Vorgänge, Veränderungen an der Wurzelhaut, namentlich die der apikalen Gegend deutlich zu veranschaulichen. Selbst Differenzen der Zahnstruktur, wie Unterschiede zwischen Schmelz, Dentin und Pulpakammer sind durch diese Methode sichtbar geworden. Die intraorale Aufnahmetechnik wurde fernerhin durch Bouvet (1898), Walkhoff (1898), Sjegrön (1899), Port (1900), Williams, Kienböck (1902), Godon, Contremoulins (vgl. Darmezin 1905 S. 67) und Robinsohn weiterhin ausgebildet. Durch eine eingehende Darstellung der Zahnaufnahmetechnik von Albers-Schönberg (1905), Cieszyński (1906, 1907) und Konstruktion von Filmhaltern 1907, 1908 (Jakob Schmitt und Cieszyński) war die intraorale Technik äusserst vereinfacht und soweit vervollkommnet worden, dass sie alle Zähne des Kiefers, selbst die oberen und unteren hintersten Molare mit ihrer periapikalen Gegend intraoral aufzunehmen gestattete.

Die in letzten Jahren erschienenen speziellen Darstellungen der zahnärztlichen röntgenologischen Technik von Robinsohn und Spitzer (1908), von Peckert und Port (1909) und Dieck (1911) haben durch eingehende Besprechung der intraoralen Technik dieselbe auch weiteren Kreisen zugänglich gemacht. Auffallend ist es jedoch, dass in diesen bis jetzt ausführlichsten zahnärztlich-röntgenologischen Arbeiten die extraorale Aufnahme allerdings erwähnt, aber nicht eingehender behandelt worden ist.

Mag auch die intraorale Aufnahme Vorzügliches leisten, so bietet sie doch manche Fehlerquellen, die, ungenügend berücksichtigt, bei der Deutung der Filmaufnahme uns eine falsche Vorstellung über die wirklichen topographischen Verhältnisse im Kiefer geben. Da die Filmplatte nicht parallel zur Zahnachse zu liegen kommt, indem der Zahn mit seiner Schneide derselben unmittelbar genähert, mit der Wurzelspitze von der Platte meist 1—3 cm entfernt ist, so kommen komplizierte Projektionsverhältnisse in der Wurzelspitzengegend zustande, die bei der Deutung des Bildes zu Fehlern Anlass geben können.

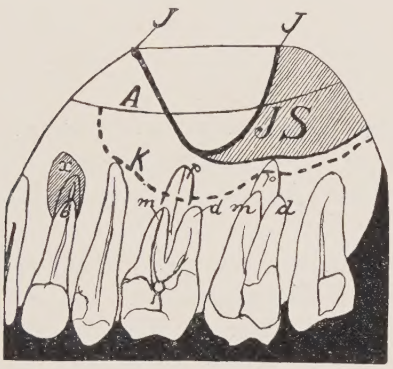

Fig. 1.
x = Granulom an der bucc. Wurzel (b) des 1. Prämolaren,
m = mesiale, d = distale, p = palat. Wurzel,
k = Kieferhöhlenbodenlinie, darüber Alveolarbucht der Kieferhöhle,
A = linguale Alveolarfortsatzlinie,
J = Jochbeinbasislinie,
JS = Jochbeinschatten.

Wir wollen nur ein Beispiel herausgreifen. In vielen Fällen ist es wichtig festzustellen, ob die Prämolaren- oder die Molarenwurzeln in die Kieferhöhle hereinragen, oder ob dieselben noch durch eine Schicht spongiöser Substanz von ihrer Bodenlamelle getrennt liegen. Auf der intraoralen Aufnahme mit angedrücktem Film sehen wir die Wurzelspitzen der Molaren meist oberhalb der Kieferhöhlenbodenlinie liegen. Wir schliessen daraus bei oberflächlicher Betrachtung, dass die Alveolarbucht der Kieferhöhle sehr gross ist, und dass die Wurzelspitzen die Bodenlamelle kuppelförmig auftreiben (Fig. 1). Diese Diagnose wird jedoch ein geübter Röntgenologe nicht stellen, da er sich der Verzeichnung bewusst bleibt, die durch die schräge Projektion zustande kommt. Die Schwierigkeiten bei der Deutung dieser Verhältnisse werden ohne weiteres klar, wenn wir den Strahlengang auf einem Frontalschnitt verfolgen (Fig. 2).

Es folgt daraus, dass die buccale Wurzelspitze b^1 etwa in halber Höhe der palatinalen Wurzel p' fällt, ferner, dass die Kieferbodenlinie a' unterhalb der palatinalen Wurzelspitze zu liegen kommt. Nach der Aufnahme

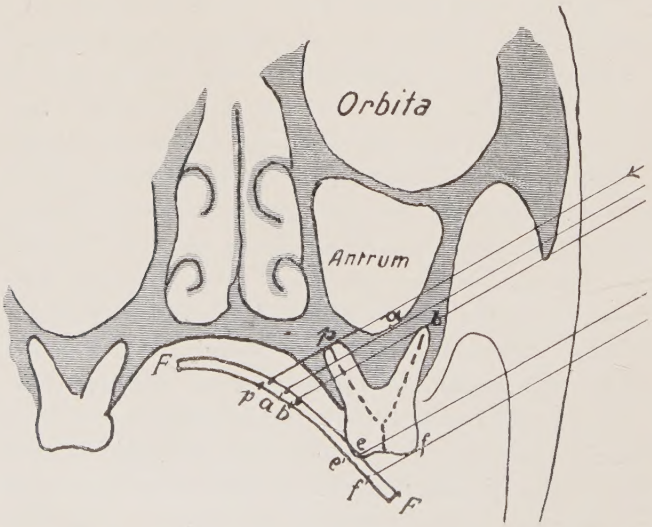

Fig. 2.
Frontalschnitt durch den Oberkiefer in der Gegend des ^{1}M. Die palatinale Wurzel p erscheint bei der intraoralen Aufnahme in die Kieferhöhle projiziert. p^1 liegt oberhalb der Kieferhöhlenbodenlinie a^1.
FF = Filmplatte,
b = buccale Wurzelspitze,
e = palatinaler Höcker,
f = buccaler Höcker.

scheint es also, als ob die palatinale Wurzel des Molaren tatsächlich in die Kieferhöhle hereinragte und den Boden derselben vorbuchtete. In Wirklichkeit ist dieses jedoch nicht der Fall, da ja noch eine Knochenschicht von ca. 3—4 mm dazwischen liegt.

Fig. 1 zeigt diese Verhältnisse am Lebenden.

Die Projektionsverzeichnungen vergrössern sich noch mehr, sobald die Filmplatte horizontal in die Mundhöhle eingeführt wird.

Viel häufiger als im Oberkiefer würde man bei Krankheitsprozessen im Unterkiefer zur extraoralen Aufnahme Zuflucht nehmen müssen, da ja für die intraorale Technik nur die Gegend des Corpus mandibulae, die unmittelbare Nähe der Zähne und der Zahnwurzelspitzen in Betracht kommen, während die Gegend des Kieferwinkels, des Ramus ascendens, des Kiefergelenkes auf diese Weise nicht erreichbar sind. Namentlich diejenigen Prozesse, die mehr chirurgisches Interesse bieten, wie ausgedehnte Zysten, Karzinome, Sarkome, Aktinomykose und vor allem die Frakturen vom Kieferwinkel an bis zum Processus condyloideus aufwärts werden das grösste Kontingent für die Plattenaufnahme abgeben.

Stellen wir die **Indikationen für die extraorale Technik** kurz zusammen:

I. Im Unterkiefer:

1. Alle Krankheitsprozesse im Bereiche des aufsteigenden Astes und des Kieferwinkels mit Einschluss der Regio retromolaris (Verlagerung des retinierten unteren Weisheitszahnes).

2. Übersichtsbilder ausgedehnter Zysten und maligner Tumoren, osteomyelitischer Prozesse, Nekrosen im Bereiche des Corpus mandibulae.

3. Frakturen des corpus und ramus ascends mandibulae.

II. Im Oberkiefer:

1. Erkrankungen der Kieferhöhle: Empyem. Feststellung von Fremdkörpern. Bestimmung des Bodens der Kieferhöhle zur Feststellung eventuellen Übergreifens der Krankheitsprozesse der Wurzel auf die Kieferhöhlenschleimhaut.

2. Höhenbestimmung von Krankheitsprozessen über den Wurzelspitzen der Frontzähne. Lage und Höhenbestimmung retinierter Zähne, namentlich des oberen Eckzahnes.

3. Feststellung verlagerter nach der Nasenhöhle hin durchgebrochener Zähne.

4. Feststellung der Ausdehnung von Zysten, malignen Tumoren, Nekrosen usw.

5. Frakturen des Oberkiefers.

Die Röntgenologie des Schädels bietet, wie es von allen Röntgenologen betont wird, besondere Schwierigkeiten in ihrer Technik. Bei der extraoralen Aufnahme muss abgesehen von einer entsprechenden Röhrenwahl und Belichtungsdauer auf die Lagerung des Kopfes und die richtige Einstellung[1]) des Hauptstrahles ganz besonders geachtet werden. Diese beiden Bedingungen setzen eine genaue Kenntnis der anatomischen Verhältnisse und eine richtige Verwendung der Projektionsgesetze voraus.

Der Gehirnschädel mit der Gehirnmasse vom niedrigen spezifischen Gewichte ist eine reiche Quelle zur Erzeugung von sekundären Strahlen. Wir werden deshalb womöglich das Durchtreten der Strahlen durch dieselben vermeiden, um die Schärfe der Konturen nicht zu verlieren. Weiterhin können das Bild diejenigen Schatten beeinträchtigen, die das Occiput, die Pyramiden, die Wirbelsäule und die korrespondierenden Teile der Kiefer verursachen. Die pneumatischen Höhlen im Gesichtsschädel ergeben ein dichtes Maschenwerk von Linien, das bei der geringsten Änderung der Lagerung oder der Einstellung eine andere Zeichnung erfährt. Ein und dieselbe Linie kann dann nur durch ein eingehendes Studium vieler Aufnahmen ge-

[1]) Wir wollen der Kürze halber bei unseren weiteren Ausführungen den Ausdruck „Lagerung" bzw. „-Lage" nur für das Objekt, den Ausdruck „Einstellung" nur für den Hauptstrahl verwenden.

deutet werden, wobei man noch die Lagerung und die Einstellung kennen muss. Die beiden letzten Momente aus dem blossen Bilde herauszulesen ist nur demjenigen möglich, der sich speziell und eingehend mit den Aufnahmen des Kiefers befasst hat.

Um sich vor Misserfolg zu schützen und zugleich auf dem Röntgenbilde leichter orientieren zu können, hat man daher bestimmte typische Aufnahmen bevorzugt. Unter typischen Aufnahmen verstehe ich mit Robinsohn und Schüller, Dessauer und Wiesner, „solche, welche unter Benutzung leicht auffindbarer Punkte und Linien am Schädel stets in bestimmten Durchleuchtungsrichtungen vorgenommen werden, so dass sie, nach derselben Weise und bei demselben Individuum wiederholt und bei jedem anderen in identischer Weise gemacht werden können."

Am häufigsten werden vom Chirurgen die occipito-facialen Aufnahmen gemacht (Platte unter dem Gesicht, Strahlengang im sagittalen Durchmesser) und die lateralen Aufnahmen (Platte unter der Wange, Strahlengang im transversalen Durchmesser).

Ausser diesen Aufnahmen finden wir bei Schüller und Dessauer und Wiesner (S. 361) die schrägen Aufnahmen erwähnt, die bei Aufnahme der Kiefer uns die unliebsame Deckung durch die Wirbelsäule und den kontralateralen Kiefer umgehen lassen. Gerade die letzteren gewähren uns, wie wir es später sehen werden, eine Reihe von Lagerungs- und Einstellungsmöglichkeiten, die für die einzelnen Kieferbezirke besonders günstig sind. Wir wollen im speziellen Teil die erwähnten Aufnahmen unter den verschiedensten Bedingungen einer genauen Untersuchung unterziehen, die geeignetsten Kopflagerungen und Hauptstrahleinstellungen heraussuchen und dieselben zu typischen Kieferaufnahmen stempeln.

Einiges aus der Projektionslehre.

Bevor wir auf die Besprechung des speziellen Teiles des Themas eingehen, ist es zweckmässig, sich einige für die zentrale Projektion geltenden Gesetze ins Gedächtnis zurückzurufen.

1. Je näher ein Objekt der lichtempfindlichen Platte liegt, desto schärfer erscheint es in seiner Zeichnung auf derselben. Man wird also bestrebt sein, die gewünschte Partie der Platte möglichst zu nähern.

2. Liegt das Objekt der Platte dicht an, so ist es für die Grösse des Bildes gleichgiltig, ob der Fokus (die Antikathode) der Platte näher oder weiter von derselben entfernt liegt (Fig. 3).

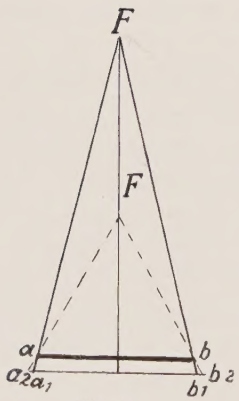

Fig. 3

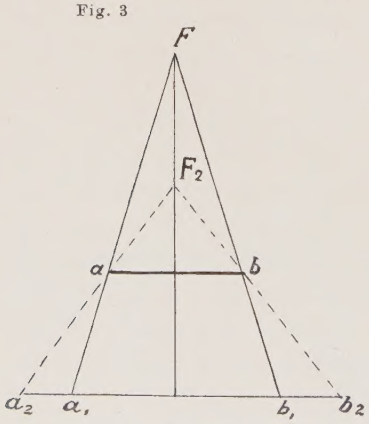

Fig. 4.

Liegt jedoch das Objekt von der Platte entfernt, so wird das Schattenbild bei nahestehender Röhre grösser als bei entfernt stehender (Fig. 4): Die Projektionsgrösse der zur Ebene parallelen Strecke wächst direkt proportional zur Entfernung vom Fokus.

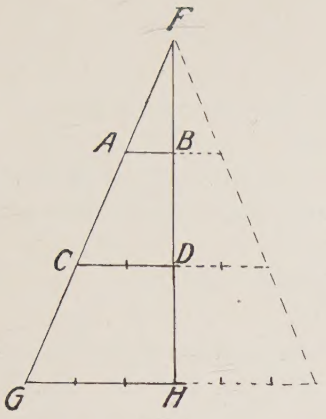

Fig. 5.

Fig. 5. FB:FD:FH = AB:CD:GH
FB:FD:FH = 1:2:3
AB:CD:GH = 1:2:3

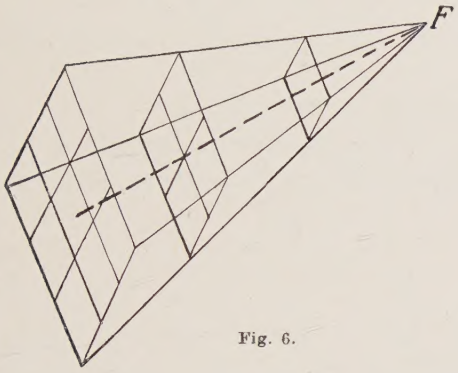

Fig. 6.

3. Die Grösse der parallelen Fläche wächst dagegen im Quadrate der Fokusdistanz, die Lichtintensität nimmt mit dem Quadrate der Entfernung ab. (Fig. 6).

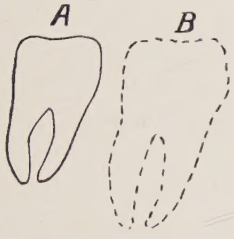

Fig. 7.
A = Molar der anliegenden Seite,
B = Molar der abliegenden Seite

Beispiel: Ein Molar des abliegenden Kiefers wird bei der seitlichen Anfnahme bei 40 cm Fokusdistanz ca. um $^1/_5$ grösser erscheinen als der der anliegenden Seite. Gleichzeitig wird er aber bedeutend undeutlicher, verschwommener; der Unterschied zwischen den Zähnen der anliegenden und denen der abliegenden Kieferseite wird deutlich wahrgenommen werden (Fig. 7).

Da die Schatten der weiter entfernten Gegenstände grösser erscheinen (vgl. Fig. 4), so werden die Deckungen durch die abliegenden Zähne grössere Flächen beanspruchen als die gewünschten Schattenbilder der anliegenden Zähne.

Die Schattendifferenz der anliegenden und abliegenden Kieferseite wird um so geringer sein, je weiter wir uns mit der Röhre von dem Objekte entfernen. Die Deutung des Bildes wird bei der üblichen Entfernung von 50—60 cm bei lateralen Aufnahmen der Kiefer um so schwieriger sein.

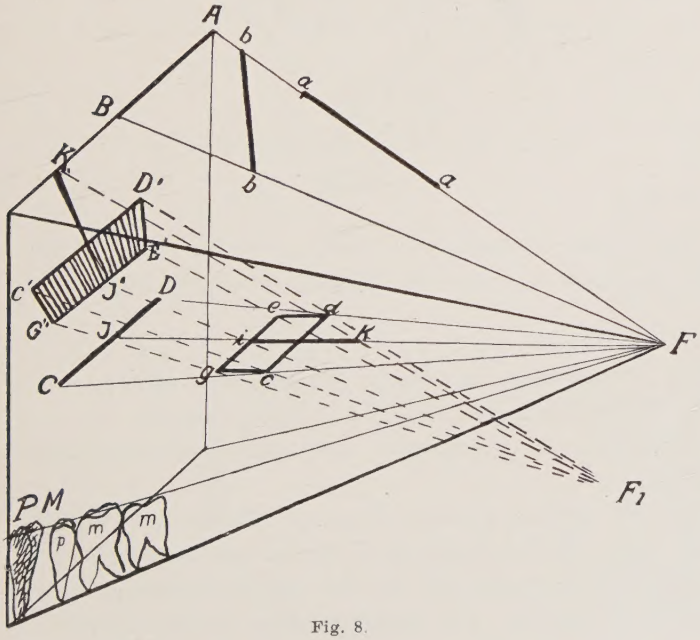

Fig. 8.

4. Linien, die in der Strahlrichtung liegen, erscheinen als Punkte.

Fig. 8. Die Linie aa wird projiziert in A,
Die Linie ik wird projizirt in I.

Ebenen, deren Axen in der Strahlrichtung liegen, erscheinen als Linien.

Fig. 8. Ebene cdeg wird projiziert in CD.

Bei schief einfallenden Strahlen dagegen erscheinen die Ebenen — je nach dem Strahlengang mehr oder minder verzerrt — als Flächen und die Linien als Linien.

Fig. 8. Bei Strahlengang von F_1 wird cdeg projiziert nach C'D'E'G'
und ik nach I'K'.

Beispiel: Geht durch die Basis des Septums bei occipito-facialer Aufnahme der Hauptstrahl, so erscheint der Nasenhöhlenboden (Gaumenplatte) als Linie (Fig. 21, Nr. 22). Treffen dagegen die Strahlen schief auf, etwa unter einem Winkel von 70°, so erscheint der Nasenboden als Fläche (Seite 15, Fig. 20, Nr. 22).

Mehrere in der Strahlenrichtung gelegene Objekte erscheinen aufeinander projiziert.

Fig. 8. p, m, m aufeinander projiziert in PM.

Beispiel: Stellt man den aufsteigenden Ast des Unterkiefers in die Strahlenrichtung ein, so wird die ganze Zahnreihe vom Caninus bis zum dritten Molaren aufeinander projiziert:

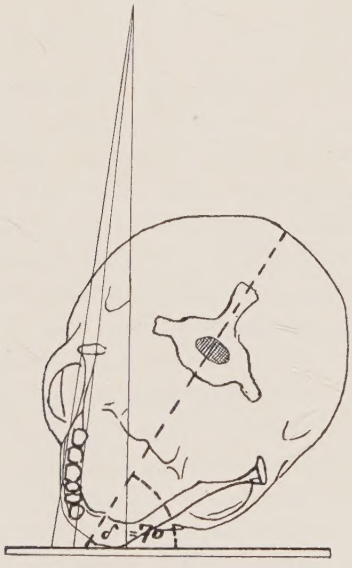

Fig. 9.

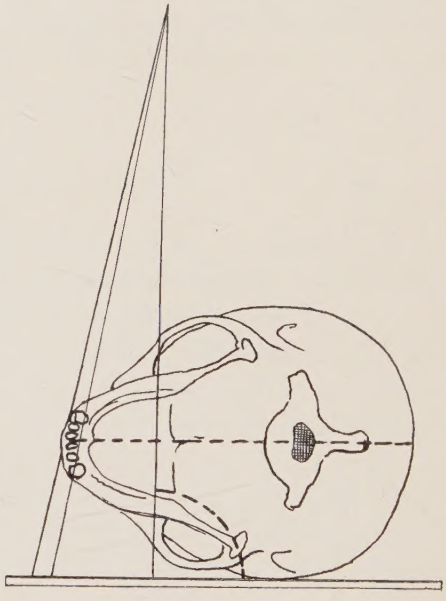

Fig. 10.

Fig. 9 und Fig. 40, Nr. 19 und 20 (vgl. schräge Aufnahmen); ebenso werden bei lateralen Aufnahmen die Frontzähne aufeinander projiziert, so dass eine Differenzierung nicht möglich ist (Fig. 10).

5. Ist die Platte parallel zur Objektachse gestellt, so ergeben schräg einfallende Strahlen keine merkliche Grössendifferenz (Fig. 12, Plattenlage I).

Liegt sie dagegen schräg zur Objektachse, so macht sich eine starke Grössendifferenz bemerkbar (Fig. 11 [BB] und Fig. 12 II).

Bei schrägem Einfall der Strahlen werden korrespondierende Flächen des Objektes dislociert auf der Platte erscheinen (Fig. 12). Die Zahnhalslinie h und g erscheint nicht aufeinander projiziert, h fällt vielmehr in die Höckerpartie des Zahnes bei Strahlengang von O, in die Wurzelpartie von b beim Strahlengang von U. Für die Darstellung der Wurzelspitzen-

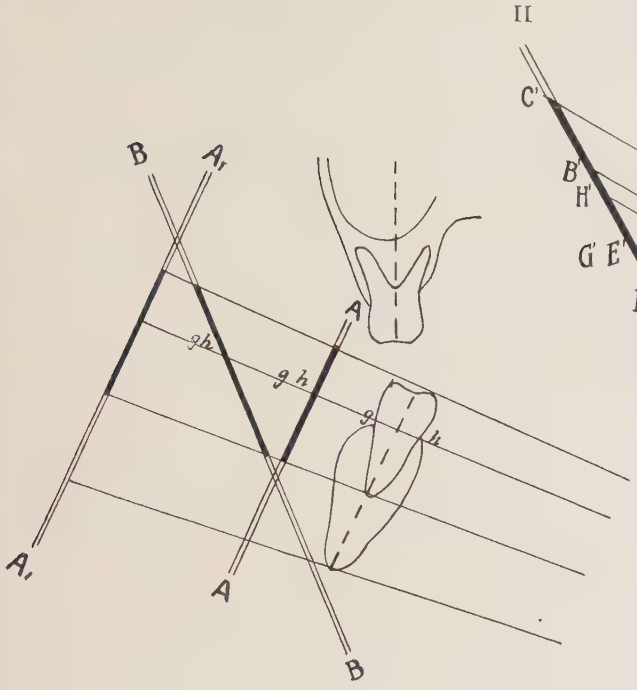

Fig. 11.

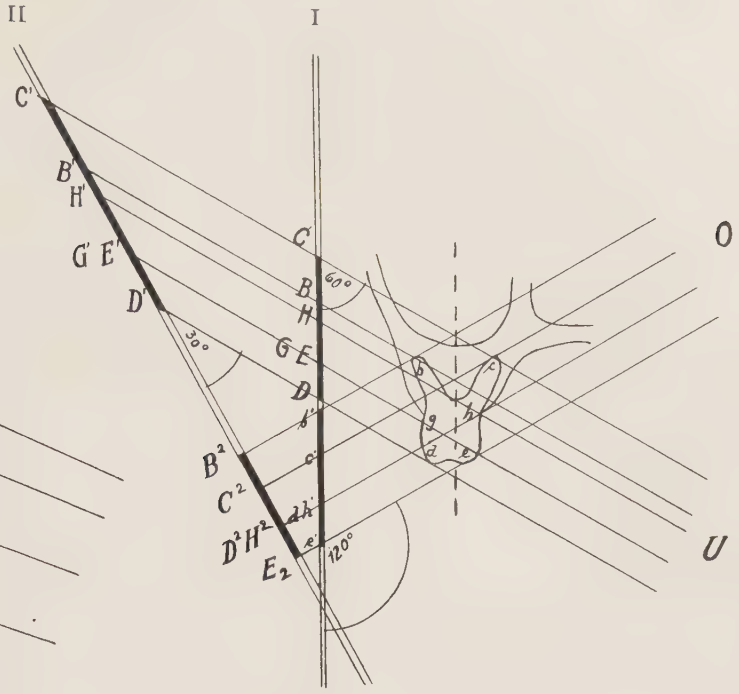

Fig. 12.

gegend ist dieser Umstand bei ein- und zweiwurzeligen Zähnen (unteren Molaren) indifferent; wichtig jedoch bei dreiwurzeligen Zähnen. Es werden dabei die Wurzelspitzen der oberen Molaren räumlich getrennt erscheinen (Fig. 12). Die buccale Wurzelspitze wird unterhalb der palatinalen zu liegen kommen, sobald die Strahlenrichtung von unten gewählt wird, sie wird oberhalb erscheinen, sobald die Röhre cranialwärts verschoben wird und die Strahlen von oben kommen. Ausserdem wird in dem gegebenen Beispiel bei caudaler Röhrenstellung die palatinale Wurzel c relativ länger erscheinen als die buccale b. Analog findet dies bei intraoralen Aufnahmen statt, wo die Filmplatte dem Gaumen anliegt und der Hauptstrahl noch schräger von oben aufzutreffen pflegt (vgl. Fig. 1 und 2).

Dabei leidet die Höhenorientierung, indem bereits bei einer grösseren Abweichung wie um 15° von der günstigsten Strahlenrichtung durch die Projektion Fehler zustande kommen müssen; beim Strahlengang von U erscheint b tiefer als c. Die Gaumenwurzel erscheint in die Kieferhöhle projiziert (Fig. 12).

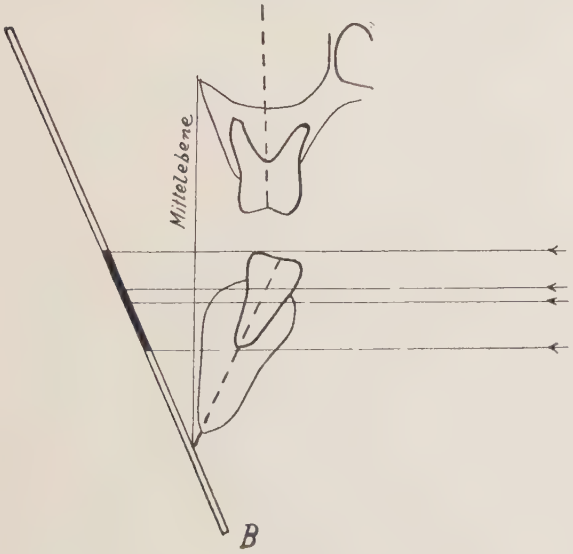

Fig. 13.

Da diese Verschiebung auch bei der günstigsten Aufnahme mehr oder minder auftritt, so muss man sich diese Tatsache einprägen und regelmässig daran denken, sobald man die topographische Lage der Wurzelspitzen zur Kieferhöhle beurteilen soll.

Den reellen Abstand erhalten wir nur dann, wenn die sagittale Ebene des Schädels parallel zur Platte steht, der Hauptstrahl vertikal zu derselben auffällt und auf die Basis des Processus zygomaticus eingestellt ist.

6. Soll bei Schiefstand der Achse des Objektes zur Platte die Schattenlänge der Objektlänge entsprechen, so verfährt man folgen-

dermassen: Man halbiert den Winkel zwischen Objekt und Plattenachse und legt durch die Halbierungslinie die „Mittelebene". Zu dieser konstruierten Mittelebene stellt man den Hauptstrahl vertikal ein (Fig. 13).

Es ist auf diese Weise durch eine entsprechende Einstellung des Hauptstrahles möglich, bei Schiefstand der Platte zu der Objektachse die Länge des Schattenbildes zu korrigieren und die Grösse der Verzeichnung zu verringern (vgl. Fig. 11, Plattenlage bei BB, korrigiert in Fig. 13 durch Strahlengang von oben).

7. Deckungen von Knochenpartien, namentlich vom homologen Bau müssen nach Möglichkeit vermieden werden (Fig. 14).

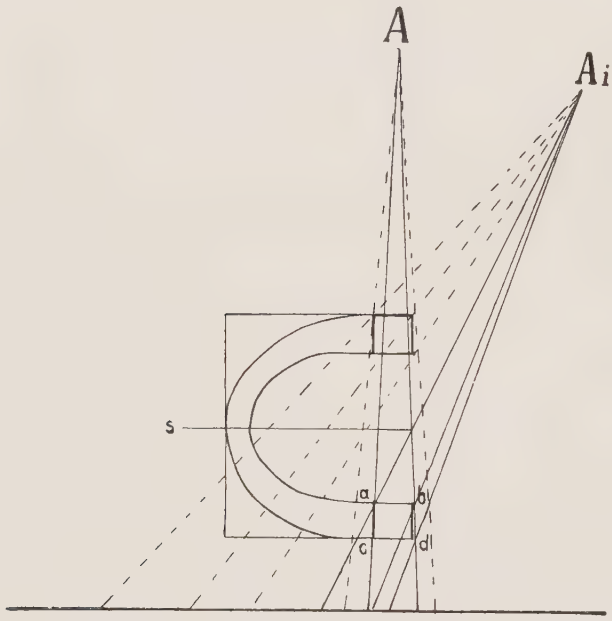

Fig 14.

Dieses kann man erreichen:

a) indem man das Objekt dreht (Fig. 15);

b) indem man die Strahlen schräg zur Platte auffallen lässt, d. h. indem man die Aufnahme bei exzentrischer Röhrenstellung vornimmt (Fig. 14, Strahlen von A_1);

c) indem man 1 und 2 kombiniert (Fig. 16), d. h. indem man das Objekt dreht und gleichzeitig die Strahlen schräg einfallen lässt.

In all diesen Fällen wird der störende Schatten der gegenüberliegenden Partie etwas vergrössert; gleichzeitig wird er weniger scharf und seitlich wegprojiziert. Die anliegende Partie aber erscheint ungedeckt.

Bei Drehung des Objektes kommt der sagittale Durchmesser ss, der in der

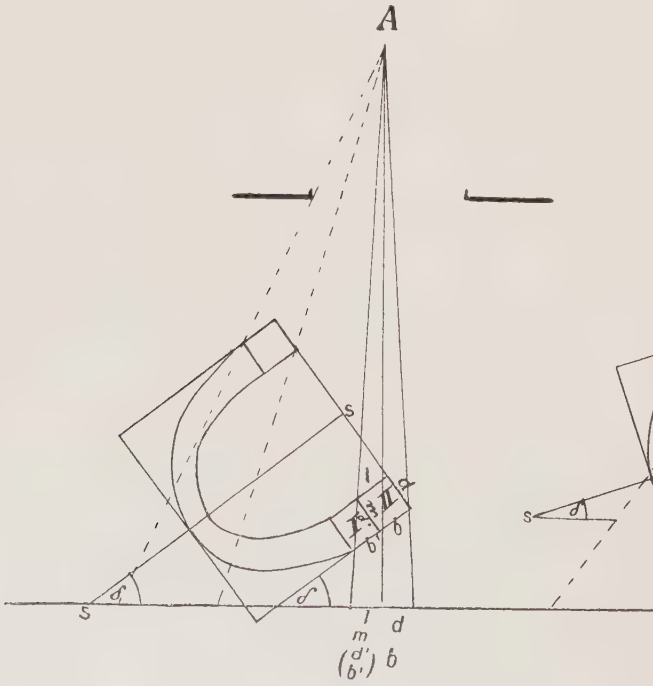

Fig. 15.

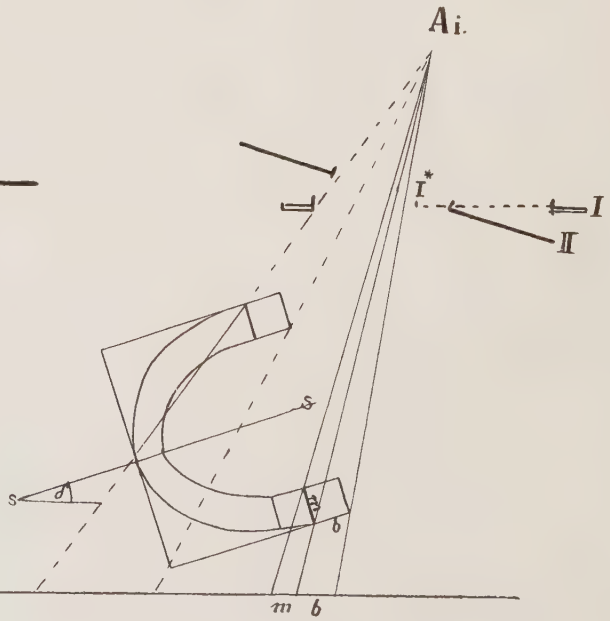

Fig. 16.

Ausgangsstellung (Fig. 14) parallel zur Platte gestanden hat, unter einem ($\sphericalangle \delta$) zur Platte zu liegen. Das Objekt wird nicht im transversalen Durchmesser von den Strahlen getroffen werden, sondern im schrägen. Dieses gilt auch für die einzelnen Zähne. Wir erhalten bei der schrägen Durchstrahlung nicht über die approximale Seite des Periodontiums Aufschluss, sondern über die mesial-linguale und distal-buccale jeder einzelnen Wurzel (Fig. 15). Die mesiale Seite der Zahnkrone erscheint in Fig. 15 fast ebenso breit wie die buccale b und koinzidiert mit der distalen und buccalen des vorherstehenden Zahnes. Geringer ist die Deckung, wenn die Drehung weniger ausgiebig ist (Fig. 16), wo der sagittale Durchmesser unter einem etwas spitzeren Winkel zu liegen kommt, und wenn zur Vermeidung der Deckung der gegenüberliegenden Seite gleichzeitig die schräge Einstellung des Hauptstrahls gewählt wird. Auf diese Weise gewinnt man die Vorteile der Drehung des Objektes ohne deren Nachteile.

8. Für gewisse Fälle ist es empfehlenswert, statt mit dem vertikalen (Normalstrahl nach Gocht), mit dem schrägen Hauptstrahl zu arbeiten. Man kann dies auf zweifache Weise erreichen. Entweder verschiebt man die Röhre mit der Vorderwand des Blendenkästchens seitlich, wie man es bei stereoskopischen Aufnahmen zu tun pflegt (exzentrische Röhrenstellung) und arbeitet dann mit grösseren Blendenausschnitten (Fig. 16, Blendenstellung I) bzw. mit kleineren, exzentrisch verschobenen Blenden (Fig. 16 I*), oder man lässt von vorne herein den Hauptstrahl schräg zur Platte auffallen, wobei die vordere Wand des Blendenkästchens ebenfalls schräg zur Platte zu stehen kommt (Fig. 16, Blendenstellung II).

9. Den Hauptstrahleinfallswinkel zur Platte bezeichne ich in meinen weiteren Ausführungen mit β, wenn die laterale Abweichung, mit Winkel α, sobald seine craniale und caudale angegeben wird (Fig. 17). Bei der seitlichen Abweichung wird die Öffnung des

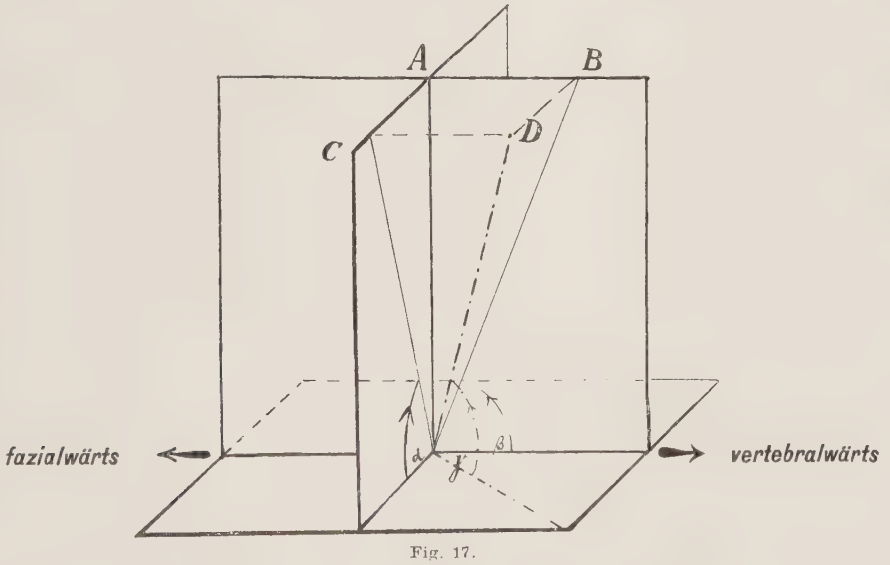

Fig. 17.

Winkels β nach der Wirbelsäule zu gemessen, beim Winkel α liegt der Scheitel cranialwärts, die Öffnung caudalwärts. Der Winkel γ bezeichnet die schräge Einfallsrichtung in der Diagonalen zur Platte, bzw. die Resultante aus den beiden Winkeln α und β.

10. Eine Verkleinerung des Objektes auf dem Röntgenbild unter die normale Grösse beeinträchtigt weniger die Deutlichkeit des Bildes als eine allzustarke Vergrösserung. Ebenso wie Robinsohn betone auch ich, dass eine Vergrösserung oder Verkleinerung der Zahnlänge oder allgemein gesagt, der Objektgrösse solange nicht als eine Verzeichnung oder Verzerrung des Bildes vom röntgenologischen Standpunkte aus angesehen werden brauche, solange nur die vorliegenden pathologischen Veränderungen dabei möglichst deutlich veranschaulicht werden. Jedoch glaube ich, dass man bei typischen Aufnahmen der Vergrösserung bzw. der Verkleinerung des

Schattenbildes des Objektes im Verhältnis zu demselben eine bestimmte Grenze setzen muss, da sonst die Spongiosamaschen im ersten Fall zuweit auseinandergezogen, das trabeculare Gerüst statt scharf und kontrastisch herauszutreten, verwaschen in breitgezogenen Konturen gezeichnet wird, und alle pathologischen Vorgänge der Einschmelzung und der Infiltration undeutlich erscheinen. Ich nehme als Massstab der erlaubten perspektivischen Verzeichnung ein Zehntel der normalen Grösse im Sinne einer Vergrösserung und zwei Zehntel im Sinne einer Verkleinerung an, das sind Grössenunterschiede, die bei der röntgenologischen Diagnostik zu keinen Fehlern führen können, vorausgesetzt, dass man die normale Grösse kennt bzw. einzuschätzen vermag[1]). (Fig. 18.)

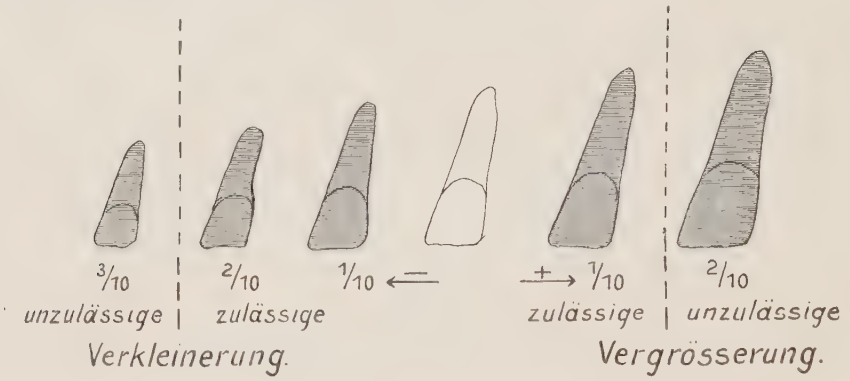

Fig. 18.

Nehmen wir als Beispiel die Zahnachsenlänge eines oberen grossen Schneidezahnes zu 22 mm an, so wird die grösste erlaubte Vergrösserung 22 mm + 2,2 mm = 24,2 mm, die kleinste Verkleinerung 22 mm — 4,4 = 17,6 mm betragen dürfen. Bei der Lagerung des Objektes zur Platte und der Einstellung des Hauptstrahles zu derselben werden wir diesen Gesichtspunkt immer im Auge behalten müssen und unter Umständen Verzerrungen des Bildes durch ein entsprechendes Annähern bzw. Entfernen des bogenförmigen Kiefers von der Platte einerseits, andererseits durch Abweichen von der sonst üblichen vertikalen Einstellung des Hauptstrahles und Einstellung desselben unter einen spitzen oder stumpfen Winkel (im Sinne des Satzes 6 auf Seite 7) korrigieren müssen.

Spezieller Teil.

I. Die occipito-faciale Aufnahme.

Über die Benennung dieser Aufnahme, sowie der Aufnahmen des Kopfes überhaupt, herrscht bis jetzt noch keine Einheitlichkeit. Wir finden dieselbe Aufnahme bei verschiedenen Autoren unter der verschiedensten Benennung: bei Schmidt als „dorso-ventrale", bei Janson als „en face" Aufnahme, bei Schüller, Dessauer und Wiesner als „sagittale". Ich möchte hier mit Grashey diese Aufnahme in der Weise bezeichnen, dass im Vorwort der der Röhre zugewandte Teil des Kopfes bezeichnet wird, während das Nachwort diejenige Kopfpartie enthält, die der Platte aufliegt, z. B. occipito-faciale Aufnahme. Diese Bezeichnungsart lässt ausserdem noch eine präzisere Bestimmung der Gesichtslage zu, z. B. occipito-frontale und occipito-mentale, indem gleichzeitig der der Platte anliegende Teil noch näher bezeichnet wird.

[1]) Selbstverständlich bezieht sich dieser Satz nicht auf axiale Aufnahmen.

Die occipito-faciale Aufnahme gehört zu den häufigsten Kopfaufnahmen überhaupt. Sie bietet chirurgisches, rhinologisches, othologisches und odontologisches Interesse. Sie gibt Aufschluss über die Nasenhöhle mit ihren Nebenhöhlen, über die Stirn-, Keilbein-, Kieferhöhle über die Siebbeinzellen, über den Processus mastoideus, über das Kiefergelenk, über den aufsteigenden Ast des Unterkiefers und, wenn auch etwas undeutlich, infolge der Deckung durch den Wirbelsäuleschatten über die Gegend der Frontzähne des Ober- und Unterkiefers.

Bei dieser Aufnahme liegt die sagittale (= mediale) Ebene senkrecht zur Platte. Die Einstellung derselben kann man sich auf diese Weise erleichtern, dass man einen Faden am Kinn und an der Nasenspitze mit einem Heftpflasterstreifen befestigt, ihn in der sagittalen Naht bis zur Protuberantia occipitalis führt und ihn dort in der angegebenen Weise fixiert (Grashey). Statt des Fadens kann ein Heftpflasterstreifen für gleiche Zwecke verwandt werden (Dessauer und Wiesner). Die exakte Einstellung der Medialebene wird mit dem Massstab nachgeprüft, indem man die gleiche Entfernung der Ohrpunkte beiderseits feststellt.

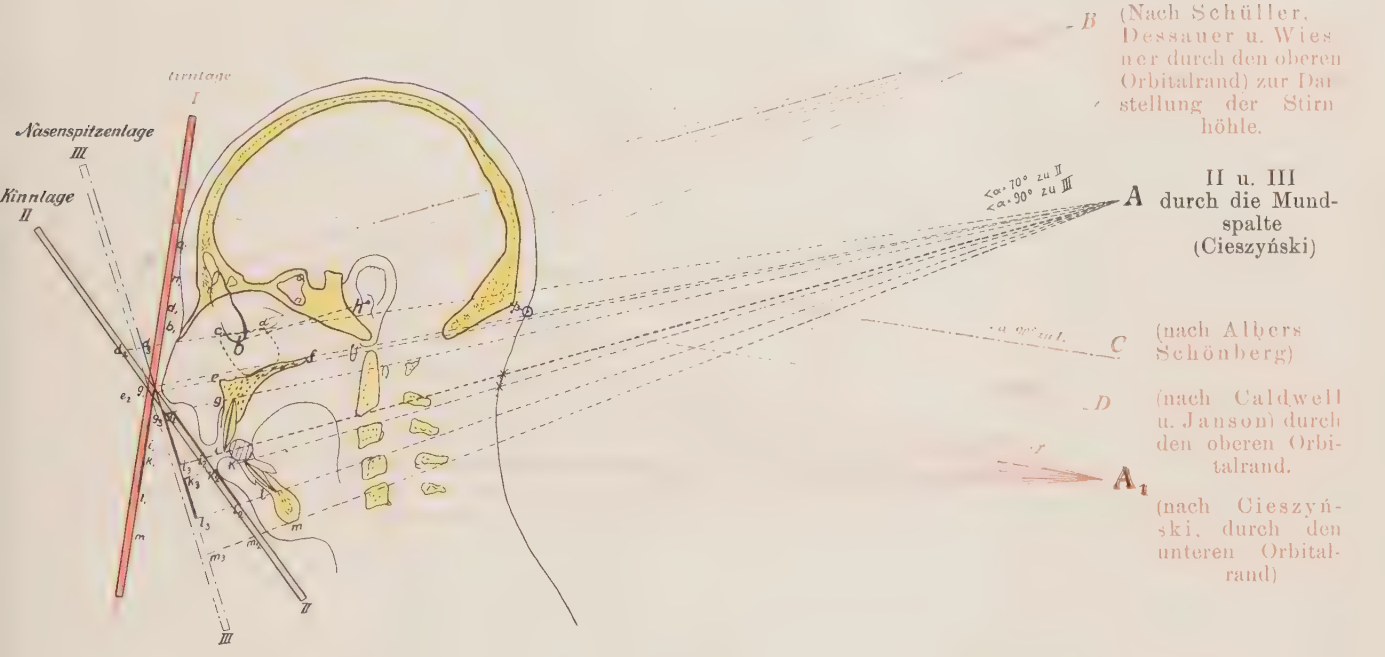

Fig. 19.[1])

Übersicht über den Strahlengang bei den verschiedenen Hauptstrahleinstellungen und den drei Gesichtslagen der occipito-facialen Kopflagerung (bei Fokusplattendistanz von 50 cm).
$\sphericalangle \alpha$ = Hauptstrahlplattenwinkel. Verkleinert nach einer Originalzeichnung im Massstabe 1 : 2.

Bringen wir den Kopf in die occipito-faciale Lagerung, so legen wir ihn mit dem Gesicht auf die Platte. Es sind dabei drei Möglichkeiten vorhanden: entweder liegt derselbe mit der Stirn- und Nasenspitze dicht der Platte an (Stirnlage = occipito-frontale Aufnahme), oder mit dem Kinn und der Nasenspitze (Kinnlage = occipito-mentale Aufnahme), schliesslich mit der Nasenspitze allein (Nasenspitzenlage = occipito-nasale Aufnahme). (Fig. 19.)

Bei der Stirnlage bildet die Horizontalebene des Schädels (b h) mit der Plattenebene einen nach caudalwärts offenen, stumpfen Winkel von etwa 110—120°, bei der Kinnlage einen spitzen Winkel von 65—75°; bei der Nasenspitzenlage sind alle Übergänge von 65—120° denkbar, also es ist auch die Möglichkeit vorhanden, dass die Horizontalebene des Schädels vertikal zur Plattenebene zu stehen kommt. Während bei Stirn- und Kinnlage das Gesicht mit zwei 8—10 cm voneinander entfernt liegenden Punkten, nämlich der Stirn- und der Nasenspitze, bzw. mit

[1]) Zu Fig. 19 ist eine Zeichnung nach einem Gefrierschnitte von Braune benutzt worden (vgl. Corning, Atlas d. topograph. Anatomie, S. 115, Fig. 97).

dem Kinn und der Nasenspitze der Platte aufliegt, so balanciert bei der Nasenspitzenlage das Gesicht auf einem Punkte. Man wird deshalb zweckmässig bei dieser Lage eine Unterpolsterung der Stirn oder des Kinnes oder beider Teile mit Watte vornehmen (Wassermann-Grashey).

Bei aufliegender Stirn werden der Platte die Stirnhöhle, die vordere Schädelgrube, die Kieferhöhle zunächst liegen. Der Abstand der Kieferhöhle beträgt vertikal gemessen bei Stirnlage im oberen Teil 3 cm (vgl. Fig. 19, Punkt c zur Platte I), 5 cm im unteren Teil; bei Kinnlage 5 cm im oberen sowohl wie auch im unteren Teil (vgl. Fig. 19, Abstand des Punktes c zu der Platte II). Es folgt daraus, dass die Stirnlage bei Berücksichtigung des oben genannten Gesichtspunktes für Kieferhöhlenaufnahmen günstiger ist, als die Kinnlage. Die Stirnlage ist noch von einem anderen Gesichtspunkte die zweckmässigere; es gelingt uns nämlich am leichtesten das Occiput und den Pyramidenschatten, die am meisten störend wirken, durch die Projektion derselben in die Stirngegend, zu eliminieren, ohne von der vertikalen Einfallsrichtung des Hauptstrahles abzugehen.

Stellen wir allerdings den Hauptstrahl wie Schüller[1]) und mit ihm Dessauer und Wiesner es für die Stirn- und Kieferhöhle vorschlagen, bei B ein, d. i. parallel zu der deutschen Horizontalen b h, durchgehend durch den supra-orbitalen Rand, dann erhalten wir die Kieferhöhle gedeckt durch den Occipitalschatten; die Strahlen müssen gleichzeitig durch die Gehirnmasse hindurchtreten. Lassen wir hingegen mit Albers-Schönberg den Hauptstrahl vertikal zur Platte auffallen, so dass der Zylinder der Kompressionsblende das Hinterhaupt fixiert (Stellung C), dann wird nur der obere Teil der Kieferhöhle bei 50 cm Fokusdistanz von dem Occipitalschatten gedeckt. Nehmen wir bei dieser Einstellung den Fokusabstand grösser als 50 cm von der Platte, also 60—70 cm, so wird auch der obere Teil der Kieferhöhle vom Occipitalschatten nicht gedeckt werden.

Gehen wir aber 5 cm = $2^1/_2$ Querfinger breit unterhalb die gut tastbare Protuberantia occipitalis mit dem vertikal zur Platte auffallenden Hauptstrahl herab, so geht derselbe von A_1 durch den unteren orbitalen Rand b und wir erhalten auch den hinteren oberen Teil der Kieferhöhle d ungedeckt vom Occipitalschatten; dieser liegt oberhalb des unteren Orbitalrandes b in der Mitte der Orbita nach d' projiziert (Fig. 19 und Fig. 20 [16]). Etwaige Fremdkörper im hinteren oberen Teil der Kieferhöhle werden also bei der Stirnlage in die Orbita projiziert oberhalb des unteren Orbitalrandes. Als tiefster Teil der Kieferhöhle wird auf der Platte der vordere untere Teil erscheinen.

Am anatomischen Präparat immer, bei der gesunden Kieferhöhle des Patienten zumeist, können wir ausser der Jochbeinbucht (Fig. 20, siehe linke Kieferhöhle [17]) noch folgende Linien unterscheiden (siehe **Fig. 20**): Canalis infraorbitalis (32) mit dem Foramen infraorbitale (31), weiter eine vertikal und geschweift verlaufende Linie: die Begrenzung des Proc. pterygoideus des Os sphenoidale (42), die sich nach medial zu in die Ansatzkante an den Oberkiefer verdichtet (43). Auf dem medialsten Teil seiner Fläche erscheinen die Fossa pterygopalatine (39) und ausserdem noch die Querfortsätze der Wirbel projiziert, die man

[1]) Schüller (l. c. pag. 12) präzisiert die Einstellung genauer. Er will den Hauptstrahl durch das Niveau der Ebene des Planum sphenoidale gehen lassen. Auf diese Weise lässt er die Gebilde der vorderen und der mittleren Schädelgrube gesondert erscheinen. „Die vordere Mittellinie (als Projektion des Planum sphenoidale) bestimmt man an einem zu diesem Zweck vorher angefertigten frontalen (= seitlichen) Durchleuchtungsbild durch Messung des Winkels, den die genannte Linie mit der Horizontallinie bildet, man zeichnet die Schenkel dieses Winkels mit dem dermatographischen Stift auf die Haut des Gesichtes und stellt nun den Fokus in die Schnittlinie der Medianebene des Schädels mit jener Ebene, welche den der vorderen Mittellinie entsprechenden Schenkel senkrecht zur Medianebene gelegt gedacht wird." Für die meisten Fälle der Praxis entspreche die einfachere, oben zitierte Einstellung, wobei der Hauptstrahl parallel zur deutschen Horizontalen durch den supraorbitalen Rand, und zwar in der Medianebene durchgeht.

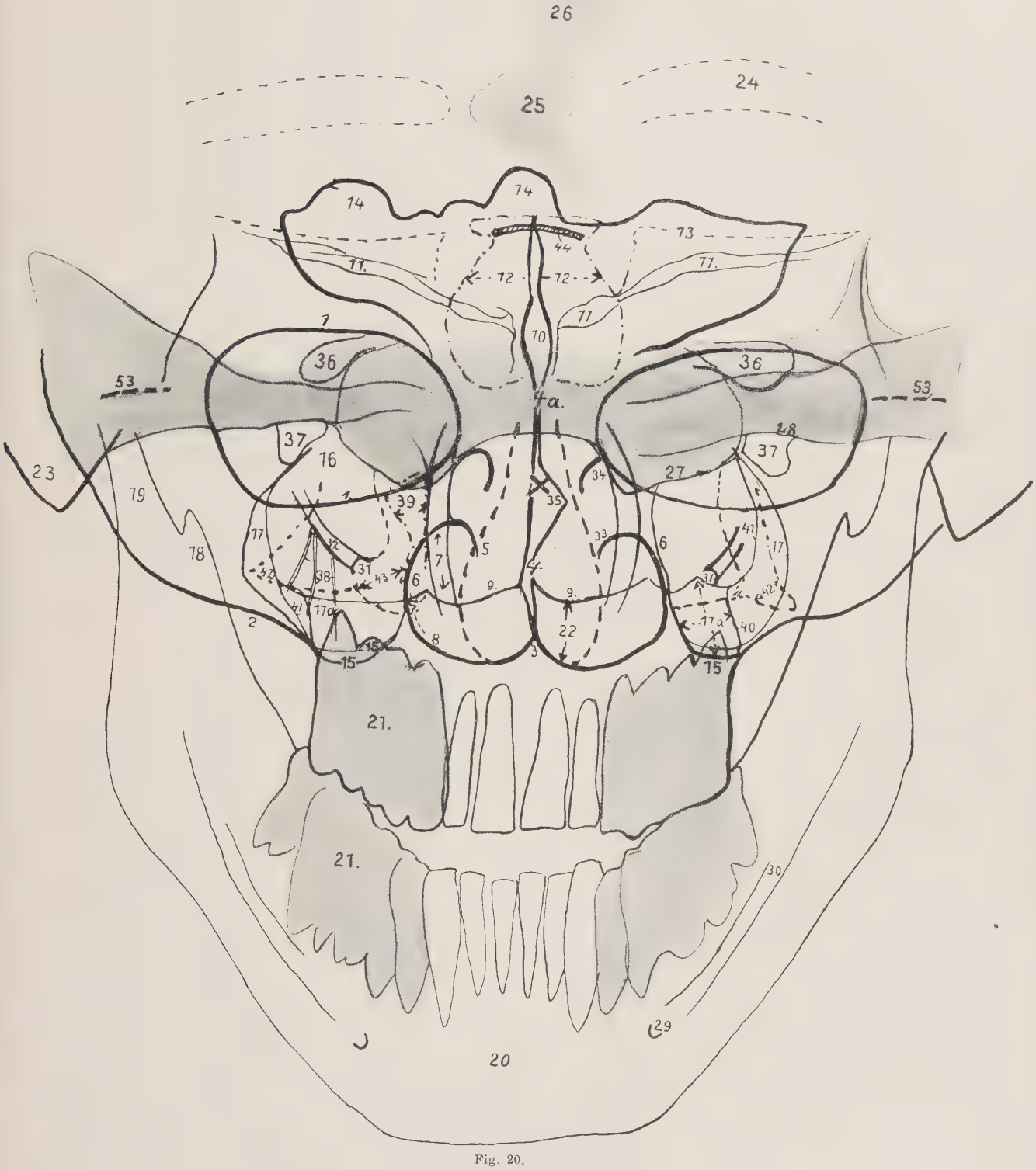

Fig. 20.

Skizze zu einer occipito-frontalen Aufnahme.

Zeichenerklärung zu Fig. 20 u. 21.

× Einstellungspunkt für den Hauptstrahl.
1. Orbitale Rand (in Fig. 20a bei Stirnlage infolge der Schrägstellung der Vertikalachse des Schädels verschmälert).
2. Untere Rand des Proc. zygomaticus des Oberkiefers.
3. Spina nasalis ant.
4. Vomer.
4a. Lamina perpendicularis.
5. Aperture piriformis (sichtbar nur am Knochenpräparat; auf der Skizze punktiert).
6. Mediale Wand der Kieferhöhle (im mittleren Teil).
7. Ductus naso-lacrimalis.
7a. Sonde im Ductus naso-lacrimalis.
8. Linguale Begrenzung der Basis des Alveolarfortsatzes.
9. Hinterer Rand des harten Gaumens.
10. Crista galli.
11. Vordere Schädelgrube mit den Impressiones digitatae.
12. Sinus sphenoidalis.
13. Margo posterior alae magnae ossis sphenoidalis.
14. Sin. frontalis (bei der Kinnlage vergrössert).
14a. Septa in der Stirnhöhle.
15. Bodenlamelle der Kieferhöhle (im mittleren Teil).
16. Obere hintere Bucht der Kieferhöhle.
17. Jochbeinfortsatzbucht der Kieferhöhle.
17a. Alveolarbucht der Kieferhöhle.
18. Proc. coronoideus mandibulae.
19. Proc. condyloideus mandibulae.
20. Spina mentalis (der Unterkiefer erscheint wesentlich schärfer bei der Kinnlage).
21. Eckzähne u. Backenzähne aufeinanderprojiziert.
22. Nasenhöhlenboden.
23. Proc. mastoideus.
24. Sinus transversus.
25. Protuberantia occipitalis interna (fällt in Fig. 21 (in der Kinnlage) in die Gegend der unt. Keilbeinhöhle etwa bei 12).
26. Protuberantia occipitalis externa (fällt in der Fig. 21 etwa in die Gegend der Crista galli (10) in die obere Keilbeinhöhle.
27. Condylus occipitalis.
28. Basis des Occiput. [bei der Stirnlage (Fig. 20) coincidiert die hintere Schädelgrube mit der vorderen].
29. Foramen mentale.
30. Canalis mandibularis.
31. Foramen infraorbitale.
32. Canalis infraorbitalis.
33. Untere Muschel.
34. Mittlere Muschel.
35. Crista septi.
36. Fissura orbitalis superior.
37. Fissura orbitalis inferior.
38. Semicanales alveolares ausgehend vom Canalis infraorb. (siehe linkes Antrum in Fig. 20a).
39. Fossa pterygo-palatina.
40. Buccale Begrenzung der Basis des Alveolarfortsatzes = buccale Begrenzung der Alveolarbucht (siehe rechtes Antrum in Fig. 20).
41. Seitliche Begrenzung des Tuber maxillare.
42. Processus pterygoideus (äussere Ecke der Lamina).
43. Satura sphenomaxillaris (Ansatzkante) (siehe linkes Antrum in Fig. 21).
44. Bleimarke auf dem höchsten Punkt des Daches der Keilbeinhöhle.
45. Foramen opticum (s. Fig. 21).
46. Satura spheno-zygomatica (s. Fig. 21).
47. Sinus sigmoideus.
48. Foramen jugulare (in Fig. 21).
49. Foramen magnum (occipitale).
50. Satura zygomatico-frontalis (Fig. 21).
51. Laterale Wand der Orbita (Fig. 21).
52. Äussere Kante des Proc. orbitalis des Jochbeins.
53. Gelenkpfanne (markiert) für das Capitulum mandibulae.
54. Vordere, medial gelegene Siebbeinzellen (Fig. 21).
54a. Hintere, lateral gelegene Siebbeinzellen (Fig. 21).
55. Crista petrosa.

bis zum Wirbelkörper verfolgen kann. Die Alveolarbucht der Kieferhöhle ist deutlich zu erkennen, im vorderen Teil seichter, im mittleren tiefer, ist sie an dieser Stelle durch eine scharf markierte Linie abgegrenzt (15), die sich nach oben zu und medial in die innere Wand der Kieferhöhle fortsetzt (6). Nach lateral zu sehen wir die buccale Linie der Basis des Alveolarfortsatzes (siehe auf das rechte Antrum der Figur 20 [40]), welche die laterale Begrenzung der Alveolarbucht bildet. Nach hinten zu wird die Alveolarbucht abgegrenzt durch eine geschweifte und horizontal verlaufende Linie, die wir als Fortsetzung des Randes des harten Gaumens (9) erkennen. Zuweilen sehen wir unterhalb des Canalis infraorbitalis von diesem abgehend an der facialen Wand die Konturen feiner Kanäle, welche den Halbkanälen der Alveolarfortsatzgefässe und Nerven angehören (linkes Antrum — 38). Im mittleren Nasengange sehen wir ausser der Gaumendachfläche (22), dem Septum (4) und den Muscheln (33 u. 34) etwa an ihrer Ansatzstelle, vom inneren Orbitawinkel verlaufend den

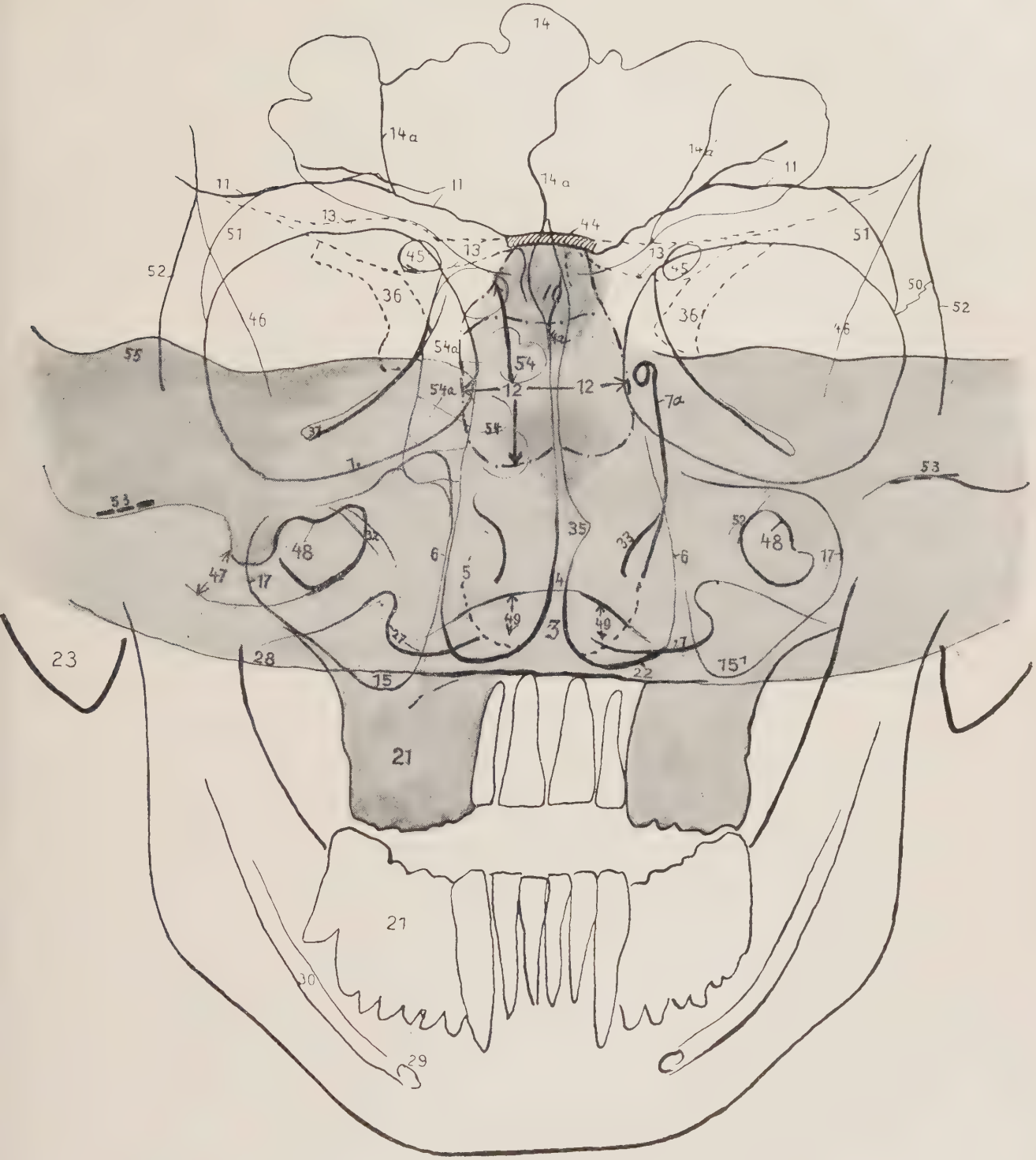

Fig. 21.

Skizze zu einer occipito-mentalen Aufnahme.

Ductus nasolacrimalis (7) der nach lateral zu an die bereits erwähnte Fossa pterygopalatina (39) angrenzt (siehe linkes Antrum).

Das Empyem der Kieferhöhle, das wohl am häufigsten zur Röntgenaufnahme in dieser Lagerung Anlass geben wird, wird röntgenologisch sicherer festgestellt als bei der Durchleuchtung mit der einfachen Mundlampe. Dasselbe ist leichter auf dem Röntgenbilde zu diagnostizieren, wenn es einseitig ist, als wenn es doppelseitig auftritt. Im letzteren Falle fehlt die Möglichkeit des Vergleiches mit der gesunden Seite. Im ersteren Falle wird die erkrankte Kieferhöhle, mit der gesunden Seite verglichen, eine Trübung aller Linien im Bereiche der erkrankten ergeben. So erscheint am wenigsten differenzierbar der untere orbitale Rand und der Canalis infraorbitalis (Fig. 20 [32]). Wenn keine Erkrankung von seiten des Ductus naso-lacrimalis (Fig. 20 [7]) vorliegt, so wird sich letzterer um so deutlicher als dunkler Streifen auf der erkrankten Seite zu erkennen geben. Wenn beiderseits die Kiefernhöhlen erkrankt sind, so wird man aus der verschwommenen Linienzeichnung allein die Diagnose auf Empyem stellen müssen, wenn andere Konturen des Bildes, namentlich der mittlere Nasengang und die Ductus naso-lacrimales in scharfen Linien gezeichnet sind und darauf hinweisen, dass die Verschleierung nicht durch einen technischen Aufnahmefehler, sondern durch einen pathologischen Vorgang bedingt ist.

Die Intensität der Verschleierung der Antrumgegend bei Empyem rührt von der Beschaffenheit des Sekretes und der der Kieferhöhlenschleimhaut her. Ist das Sekret dickflüssig und eventuell auch die Schleimhaut hypertrophisch und polypös entartet, so werden wir ganz intensive Schatten bekommen; bei dünnflüssigem Sekret dagegen wird die Trübung nur einen zarten Schleier bilden.

Die faciale Antrumwand wird, auch wenn dieselbe auf der einen Seite dicker sein sollte wie auf der andern, immer leicht von den Röntgenstrahlen durchdrungen werden; diese anatomische Varietät, die bei der blossen Durchleuchtung mit der einfachen Mundlampe leicht zu einer falschen Diagnose führen kann, wird für die Röntgenaufnahme ohne Belang sein. In diesem Falle wird die Zeichnung der Konturen, namentlich der infraorbitale Rand und Canalis infraorbitalis und der Ductus naso-lacrimalis um so deutlicher hervortreten.

Auch die untere, die mittlere Muschel und das Nasenseptum mit eventuellen cristae sind bei einiger Übung nicht zu verkennen. Krankheitsprozesse, die sich in der Gegend der Nasenhöhle abspielen, wie gummöse Prozesse, Einschmelzungen durch Tumoren, Verdichtungen durch Sekrete (bei Dakriozystitis, bei Empyem), hyperplastische Vorgänge an den Muscheln, Septumdeviationen, Fremdkörper sind deutlich sichtbar.

Der Schatten der Keilbeinhöhle n o (Fig. 19) wird zwischen den oberen Teilen der beiden Orbitae nach n′ o′ projiziert, so dass er mit dem Sinus frontalis koinzidiert. Man muss bei der Besichtigung dieser Gegend auf der Platte an diese Tatsache denken, um etwaige Trübungen des Sinus sphenoidalis nicht in die Stirnhöhle zu verlegen.

Die Stirnhöhle, die bei der Stirnlage der Platte am nächsten liegt, erscheint in normaler Grösse, jedoch durch eine Menge von Linien durchquert, die durch die Alae magnae des Keilbeins (Fig. 20 [13]) durch die vordere Schädelgrube mit den Impressiones digitatae (11) und durch die Keilbeinhöhle (12) gebildet werden. Bei hoch herauf reichender Stirnhöhle könnte noch der Schatten der Protuberantia occipitalis interna in Betracht kommen, indem er eine Trübung der oberen Bucht der Stirnhöhle veranlassen würde (25).

Bessere Resultate für die Stirnhöhle können wir nach dem Vorschlage von Dessauer und Wiesner bei der Strahlenrichtung von B ($\alpha = 115^0$ zur Platte) gewinnen (Fig. 19). Hierbei geht der Hauptstrahl durch die Mitte der oberen orbitalen Rändern, nachdem er das Os occipitale und die Gehirnmassen passiert hat. Die untere Gesichtshälfte erscheint bei dieser Einfallsrichtung etwas deformiert. Jedenfalls sollte diese Aufnahme niemals unterlassen werden, sobald operative Eingriffe im Bereiche der Stirnhöhle vorgenommen werden sollen.

Bei Aufnahme der Stirnhöhle in der Kinnlage erscheint sie undeutlicher konturiert

und vergrössert (vgl. Fig. 21). Dieses hat seine Erklärung in dem weiten Abstande der Stirnhöhle von der Platte während der Aufnahme und in dem schrägen Strahlengange ($\alpha = 70^0$). Dieser letztere Umstand hat immer eine Deformierung der Schatten der obersten Partien im Sinne einer Vergrösserung zur Folge. Die Septa der Stirnhöhle, die bei der Stirnlage nicht zu differenzieren sind, erscheinen in der vergrösserten Stirnhöhle in der Kinnlage deutlich.

Die Siebbeinzellen (Fig. 21 [54 u. 54a]) erkennen wir am besten ebenfalls in der Kinnlage, indem dieselben zum Teil oberhalb des Pyramidenschattens zu liegen kommen. Dieselben gruppieren sich um die Lamina perpendicularis (4a), die sich von der keulenförmigen, auf jeder Platte gut sichtbaren, Crista galli (10) vertikal nach unten fortsetzt. Zwischen der Lamina perpendicularis und dem medialen Orbitalrande liegen die vorderen, zwischen letzterem und einer fast senkrecht nach unten sich fortsetzenden, den medialen Rand der Fissura orbitalis superior (36) bildenden Linie die lateralen hinteren Siebbeinzellen. Die vorderen Siebbeinzellen koinzidieren mit dem unteren Teil der Keilbeinhöhle und können unter Umständen durch den Schatten der Protuberantia occipitalis externa und interna getrübt werden. Von den Hinterhauptswölbungen wird meist die äussere bei der Kinnlage in den unteren, die innere in den oberen Teil des Keilbeins projiziert.

Die Gaumenplatte e f (Fig. 19) schmilzt bei Kinnlage zu einer Linie zusammen (Fig. 21), bei Stirnlage hingegen wird sie etwa $1^1/_2$ cm hoch in den unteren Teil der Nasenhöhle projiziert (Fig. 20). Die Spina nasalis gibt den vordersten Punkt der Gaumenplatte an; die Apertura piriformis selbst ist infolge der Dünne des Knochens nur bei sehr weicher Röhrenzeichnung als Kontur zu verfolgen. Das gleiche gilt auch für die Nasenbeine. Während die Kieferhöhle bei der Kinnlage durch den occipitalen Schatten fast völlig getrübt wird, so erscheint uns in derselben zuweilen — intraorbital gelegen — ein bohnengrosser, nierenförmiger Schatten, der als Foramen jugulare (Fig. 21 [48]) zu deuten ist. Unterhalb seines unteren Randes sehen wir noch den Sinus sigmoideus (47) leicht angedeutet.

Die occipito-faciale Lagerung gibt am Lebenden über die Frontzähne nur ungenügende Auskunft, weil der Schatten der Wirbelsäule mit den Gelenkspalten und die Halsmuskulatur kein klares Bild zulässt. Am deutlichsten erscheinen die Zähne des Unterkiefers bei der Kinnlage, weil die Plattendistanz sehr gering ist (vgl. Tabelle 1). Die Schattenlänge der oberen Zähne sowie der unteren entspricht dabei der normalen Länge (vgl. Fig. 19 und Tabelle 1).

Tabelle 1[1]).

Lage bei der occipito-facialen Aufnahme	bei Strahlengang von	Lage der Zahnachse zur Plattenebene: bei oberen Incisivi	Entfernung in mm: des apex	der Schneide	bei unteren Incisivi	Entfernung in mm: des apex	der Schneide	Schattenlänge auf der Platte bei 40 cm Entfernung: der oberen Incisivi in mm	Verhältnis zur reellen Länge	der unteren Incisivi in mm	Verhältnis zur reellen Länge
I. Stirnlage	A_1	parallel	40	40	schief	50	70	32	+0,14	18	−0,18
	($\alpha = 90^0$)	„	48	48	„	66	88	30	+0,07	30	+0,36
	B_1	„	42	42	„	54	73	30	+0,07	22	gleich
	($\alpha = 115^0$)										
	C_1										
	($\alpha = 90^0$)										
II. Kinnlage	A_2	schief	32	10	parallel	16	16	28	gleich	22	gleich
	($\alpha = 70^0$)										
III. Nasenlage	A_3	„	38	26	schief	32	42	26	−0,08	20	−0,09
	($\alpha = 90^0$)										

[1]) In Fig. 19 habe ich die obere Schneidezahnachse, zu 28 mm, die der unteren Zähne zu 22 mm

Bei der Nasenspitzenlage sind die Resultate bezüglich der Schattengrösse der Zähne fast ebenso günstig. Da jedoch die Ruhigstellung in dieser Lagerung schwieriger auszuführen ist, so werden wir überhaupt auf diese Aufnahme zugunsten der Kinnlage verzichten.

Bei Stirnlage ist die Objektdistanz für die unteren Zähne sehr gross, sie beträgt für die unteren Zähne 40—70 mm (vgl. Tabelle).

Die Struktur des Unterkiefers der unteren Zähne und des canalis mandibularis erhalten wir besser bei der occipito-mentalen und occipito-nasalen Aufnahme. Der aufsteigende Ast wird sich nicht ganz bis zum Gelenkhalse verfolgen lassen.

Das Kiefergelenk und der Gelenkhals sind bei sagittaler Durchleuchtung ohne Deckung durch störende Knochenschatten nicht zu erhalten (Fig. 20 u. 21). Der Abstand des Kiefergelenkes zur Platte beträgt bei Stirnlage 10 cm, bei Kinnlage 12 cm. Infolge der ziemlich grossen Plattendistanz leidet die Schärfe des Bildes. Dazu kommt es noch, dass bei der günstigsten Aufnahme bei Stirnlage und dem Strahlengange von A′ die Projektion des Kiefergelenkhalses und des Gelenkkopfes in den dichten Occipitalschatten und in den des corpus des processus-zygomaticus fällt. Noch ungünstiger sind die Projektionsverhältnisse für das Kiefergelenk bei der Kinnlage (Fig. 21).

Zur gröberen Orientierung ist jedoch die occipito-frontale Aufnahme brauchbar.

Würden wir die Platte an das Hinterhaupt legen und in der Richtung von vorne nach hinten durchleuchten (facio-occipitale Aufnahme) so wird das capitulum mandibulae ebenfalls ca. 10 cm von der Platte entfernt sein. Bessere Resultate gewinnen wir bei seitlicher von unten, und bei der 1. und 2. schrägen Aufnahme.

Das Bild des processus mastoideus, das für den Othologen besonders wichtig ist, erhält man ebenfalls bei der occipito-facialen Aufnahme, und zwar besser bei Kinn- wie bei Stirnlage. Die Entfernung des proc.-mast. beträgt 12—14 cm, bei facio-occipitaler Lage (die Platte unter dem Hinterhaupt) nur 7—9 cm. Die letztere Kopflagerung wird bessere Bilder bei der Röntgenographie des Warzenfortsatzes liefern.

Lange-Sidney der sich eingehend mit dieser Frage befasst hat, empfiehlt die posterolaterale Lage mit der Einstellung in der Richtung von oben und hinten. Ich selbst habe gelegentlich des Studiums der Kiefer die besten Resultate für den Warzenfortsatz ebenfalls bei der schrägen Aufnahme gefunden, jedoch mit dem Strahlengang von unten ($\alpha = 70^0$), worauf ich noch bei den schrägen Aufnahmen zu sprechen kommen werde.

Die Wirbelsäule kann oft zu falschen Diagnosen im Bereiche des processus alveolaris Anlass geben. Der Gelenkspalt zwischen zwei Wirbeln erscheint auf der Platte dunkel; fällt nun derselbe über die Wurzelspitzen der Frontzähne, so kann er einem Ungeübten eine Usuration der periapicalen Gegend der Frontzähne oder gar eine Zyste vortäuschen.

Kurz möchte ich noch die Projektionsverhältnisse der Zähne bei anomalen Zahnstellungen streifen. Prognathie und Progenie haben bei Stirnlage keinen Einfluss auf die Lage der Horizontalebene des Schädels zur Platte, da weder der Ober- noch der Unterkiefer der Platte anliegt. Die Zahnlänge der oberen Frontzähne wird bei Prognathie, wo statt der parallelen Achsenstellung eine Schiefstellung der Zähne eintritt, etwas verkürzt. Dieses ist auch bei der Kinnlage der Fall. Die Progenie wird nur auf die Kinnlage von Einfluss sein können, insofern, als das Kinn und die Nasenspitze dabei der Platte anliegen sollen. Die Horizontalebene des Schädels kommt bei Progenie fast vertikal zu der Platte zu stehen, wie es bei der Nasenspitzenlage bei normalem Kiefer der Fall ist. Auf die Längenverhältnisse der Zähne wird sie von geringer Bedeutung sein; die unteren Zähne werden nur bei gleichzeitiger Neigung der Zahnachse nach innen zu eine minimale Verkürzung des Schattenbildes erfahren.

---

angenommen, also eine übernormale Grösse, um die durch die Projektion entstandene Differenz besser zu veranschaulichen. Für die Beurteilung und Berechnung der Verhältnisse der Projektionslänge zur wirklichen hat diese Annahme keinen Nachteil; sie ist im Gegenteil vorteilhaft, weil dadurch die durch Konstruktion und nachherige Berechnung gewonnenen Zahlen um so genauere Werte ergeben.

Die Horizontalebene des Schädels hat weder bei der Stirn noch bei der Kinnlage eine absolute Lage zur Platte. Der Neigungswinkel ist bei der Stirnlage abhängig von der Grösse der Nase und von der Wölbung der Stirn. Die extremste Neigung der deutschen Horizontalebene werden wir bei stark vorspringender Nase und bei fliehender Stirn erhalten; dies dürfte bei einem kleinen Gesichtswinkel der Fall sein. Die geringste Neigung der deutschen Horizontalebene dagegen würde mit der Stirnlage bei einem Individuum mit stark vorgewölbter Stirn und mit Sattelnase eintreten. Hier würde die Horizontalebene nahezu vertikal zur Platte zu liegen kommen. Die Resultate der beiden erwähnten Aufnahmen würden nur um ein Geringes von den typischen abweichen; auch wird der deckende Occipitalschatten keine Verschiebung zu ungunsten des Bildes erfahren.

Nebenbei möchte ich noch auf eine Tatsache hinweisen, die sich bei dem ersten Blick auf die Fig. 19 uns aufdrängt. Der günstigste Hauptstrahl verläuft bei Kinn-, Nasenspitzen- und Stirnlage entweder parallel zu der deutschen Horizontalen bh, fällt dann aber schräg zur Platte ein (Strahl von A_2 zu II), oder er fällt schräg zu der deutschen Horizontale und vertikal zur Platte herein (Strahlen A^1, C, D schräg zu bh und vertikal zu I). Die Abweichung von dem parallelen Einfall zur deutschen Horizontalen beträgt 25°.

Wenn ich Caldwell[1]) richtig verstehe, so wird diese Differenz den von ihm bezeichneten

Tabelle 2.

Zusammenstellung der Resultate bei der occipito-facialen Aufnahme (vgl. Fig. 60 A_1 u. A_2).

	Hauptstrahl		Aufnahme	Zur Darstellung
	geht	unter einem Winkel α von		
I. Stirnlage (= occipito-frontale Aufnahme) Fig. 20 und Fig. 60 A_1	durch den oberen Orbitalrand parallel zur deutschen Horizont.	115°	günstig	der Stirnhöhle
I.	durch den unteren Orbitalrand	90°	relat. günstig	der Stirnhöhle
			günstig	der Kieferhöhle
			„	des Tränen-Nasenkanals
			„	der Muscheln
			relat. günstig	der oberen Frontzähne[2])
			relat. günstig	des aufsteigenden Astes und Gelenkhalses des Unterkiefers.
II. Kinnlage (= occipito-mentale Aufnahme) Fig. 21 und Fig. 60 A_2	$2^1/_2$ Querfinger unterhalb der protub. occip. durch die Mundspalte	70°	relat. günstig	der unteren Frontzähne[2])
			relat. günstig	des Unterkieferkörpers
			relat. günstig	des Kieferwinkels
			relat. günstig	des proc. mastoideus
			relat. günstig	der Hirnhöhle (vergrössert) und
			relat. günstig	deren Septen der Siebbeinzellen.
III. Nasenspitzenlage (= occipito-nasale Aufnahme)	$2^1/_2$ Querfinger unterhalb der protub. occip. durch die Mundspalte	90°		

[1]) Caldwell legt eine Ebene durch die Zentren beider äusseren Gehörgänge und die Glabella „die Basalebene" und nennt den Winkel dieser „Basal- oder Hauptebene" mit dem Hauptröntgenstrahl den „Hauptwinkel". Beträgt dieser Winkel 25°, so liegt kein störender Pyramidenschatten innerhalb der Höhlen. Er befindet sich oberhalb der Kieferhöhle in der Orbita (zitiert nach Janson).

[2]) Störend wirkt in der Frontzahngegend der Wirbelsäuleschatten.

Hauptwinkel D′ h b entsprechen (Fig. 19), den er ebenfalls 25° gross für den günstigsten Strahlengang für Aufnahmen der Nebenhöhlen der Nase gefunden hat.

Aus obigen Betrachtungen über die occipito-faciale Aufnahme folgt, dass dieselbe nur für die Darstellung gewisser Kieferpartien günstig ist, und zwar namentlich in der Stirnlage, in einer anderen nur relativ günstig oder absolut ungünstig.

Wir werden in denjenigen Fällen, wo es sich um Aufnahmen der einzelnen Frontzähne im Ober- oder Unterkiefer handelt, und wo eine genaue Zeichnung der Struktur der periapicalen Gegend erwünscht ist, zu der technisch einfacheren intraoralen Aufnahme greifen. Dies gilt auch für die Aufnahme der Kinnpartie. Bei Übersichtsaufnahmen wird die Filmplatte nach Robinsohn horizontal zwischen die Zahnreihen geschoben, so dass beide Zahnreihen auf dieselbe aufbeissen. Der Kopf des sitzenden Patienten wird stark nach hinten gebeugt, die Röhre vor der Brust so eingestellt, dass der Winkel ca. 120° beträgt (Fig. 22).

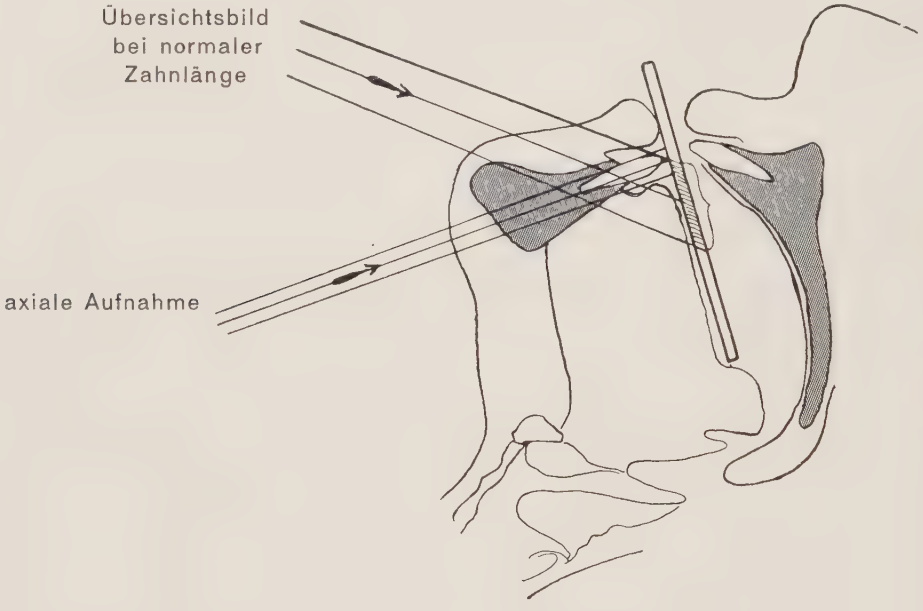

Fig. 22.
Aufnahmen in sitzender Stellung des Patienten. Der Kopf ist stark nach hinten geneigt.

Die unteren Frontzähne erscheinen dabei bei richtiger Einstellung in normaler Länge.

Wird der Kopf noch mehr nach rückwärts gelegt und der Hauptstrahl in die Richtung der Achse der unteren Zähne dirigiert, so erhält man axiale Aufnahmen, die uns über die labiale bzw. linguale Ausdehnung des Krankheitsprozesses Aufschluss geben.

Will man Übersichtsbilder über Krankheitsherde erhalten, die sich nicht nur über der vorderen, sondern auch über den seitlichen Teil des corpus mandibulae erstrecken, so greife man zu den später beschriebenen schrägen Aufnahmen.

II. Die laterale Aufnahme.

Ebenfalls zu den typischen Kopfaufnahmen rechnet man die seitliche oder laterale Aufnahme. Grashey bezeichnet diese als „dextro-sinistrale“ bzw. „sinistro-dextrale“, Schmidt kurz als „Seitenaufnahme“, Kienböck als „Profil-“, Schüller, Dessauer und Wiesner als

„Frontale“ Aufnahme. Wir finden sie in allen röntgenologischen Lehrbüchern erwähnt und empfohlen.

Die sagittale Ebene des Kopfes kommt bei dieser Aufnahme parallel zur Plattenebene zu liegen. Der contra-laterale Kiefer steht direkt über dem der Platte anliegenden Kiefer. Der Kopf ruht auf dem os parietale auf der Platte. Um die sagittale Ebene völlig parallel zur Platte einzustellen, wird die Markierung dieser Ebene mit einem Bindfaden bzw. Heftpflasterstreifen empfohlen.

Bei dieser Kopflagerung kommt es bei der Aufnahme des Gesichtsschädels zu sehr starken Deckungen durch die contra-laterale Seite, wodurch die Klarheit des Bildes sehr stark beeinträchtigt wird. Dieser Nachteil macht sich bei der Aufnahme der Kiefer und insbesondere der Zähne sehr stark bemerkbar. (Fig. 23.)

Etwas besser wird der Einblick, sobald man die Aufnahme bei geöffnetem Munde vornimmt. Büttner und Müller empfahlen bereits im Jahre 1897 und nach ihnen noch viele andere Autoren einen Holzkeil bzw. einen Pfropfen zwischen die Zahnreihen einzuführen und auf diese Weise einen breiten Zwischenraum zwischen denselben zu schaffen. Meist wird der Hauptstrahl über dem Zentrum (= Halbierungspunkt der Verbindungslinie beider Ohrpunkte) des Schädels eingestellt nnd der ganze Schädel röntgenographiert. Da wir jedoch für unsere Zwecke nur den Gesichtsschädel gebrauchen, um klare Verhältnisse der Kiefer und Zähne zu erhalten, so werden wir zweckmäßiger den Hauptstrahl zwischen die Zahnreihen in die Gegend des zweiten Molaren einstellen.

Infolge des bogenförmigen Baues der Alveolarfortsätze wird bei der seitlichen Aufnahme der Abstand der Molaren von der Platte geringer sein als der der Frontzähne (er beträgt bei Molaren der anliegenden Seite in unserem Beispiel 6,2 cm, in der Prämolarengegend 7,5, in der Mittellinie 9,5, in der contra-lateralen Molarengegend 12,5 cm). Die Zähne der Gegenseite werden auf die anliegenden Zähne projiziert (vgl. Fig. 14). Je mehr wir uns mit der Röntgenröhre dem Objekte nähern, desto grösser wird die Differenz der beiderseitigen Schattengrösse. Die Differenz ist stärker in der Molarengegend, wo der Durchmesser des elliptischen Bogens grösser ist als in der Frontzahngegend. Die Orientierung wird um so leichter sein, da gleichzeitig eine Abnahme der Schattenintensität des Gegenkiefers eintritt.

Je näher die Röhre dem Objekte steht, desto auffallender macht sich die Differenz geltend. Kienböck empfiehlt aus diesem Grunde die Antikathode in einer Entfernung von 25—30 cm einzustellen. Eine so nahe Einstellung wird man jedoch vermeiden, da ja bei der immer doch etwas langen Dauer der Exposition der Patient leicht durch die Röntgenstrahlen geschädigt werden könnte.

Die Differenzierung der Schattenintensitäten kann man noch durch aufmerksame Entwicklung des Negatives um so markanter hervorbringen.

Entfernen wir uns weiter mit der Röhre, so wird die Schatten- und die Grössendifferenz geringer werden. Eine Orientierung über die Krankheitsprozesse an den Zähnen wird aus diesem Grunde nur erschwert. Hand in Hand mit der Koinzidenz der beiderseitigen Zahnschatten wird gleichzeitg eine geringe Verschiebung der Schatten der gegenüberliegenden Zähne nach vorne stattfinden, so dass die Prämolaren z. B. nicht mehr auf die gegenüberliegenden kleinen Backenzähne, sondern teilweise in die interdentalen Räume des der Platte anliegenden Alveolarfortsatzes projiziert werden. Die Schattenverschiebung nach vorne ist grösser bei nahestehender als bei weiter entfernt stehender Röhre.

Die Schatten der Frontzähne sind nicht mehr einzeln differenzierbar, weil sie in der Strahlenrichtung gelegen, nur auf einer kleinen Fläche von ca. $1^1/_2$ ccm aufeinander projiziert werden (Fig. 10). Ausserdem findet eine Verschiebung der koinzidierenden Schatten nach aufwärts, abwärts oder seitwärts, je nach der Hauptstrahleinstellung statt (Fig. 23, 24, 25).

Bei der lateralen Aufnahme wird die Gaumenwölbung sehr scharf dargestellt; wir werden daher diese Aufnahme zur Feststellung der Fortpflanzung der Krankheitsprozesse nach gaumenwärts verwerten können.

Die Linie des Kieferhöhlenbodens ist infolge der Deckung durch den gegenüberliegenden Kiefer undeutlich.

Von einigen Röntgenologen (Darmezin, Robinsohn u. a.) wird die parallele Einstellung der Mittelebene zur Platte nicht ganz scharf beibehalten, indem bei der Seitenlage des Kopfes der Unterkieferrand an die Platte angedrückt wird. Es liegt dabei der Kieferwinkel der proc. mastoideus und proc. zygomaticus der Platte an. Hierdurch wird eine Annäherung der Kiefer, ferner eine sicherere Lagerung des Kopfes erzielt. Die Mittelebene weicht dabei um 15° von ihrer parallelen Lage zur Platte ab.

In diesem Falle sind bei einem auf den Weisheitszahn eingestellten Hauptstrahl der Kieferwinkel der aufsteigende Ast und die Molarengegend gut sichtbar; der canalis mandibularis

Tabelle 3.

Lage der Sagittalebene zur Platte	Hauptstrahl eingestellt auf = x	$\sphericalangle \alpha$	$\sphericalangle \beta$	
Fig. 23 parallel	Interdentalgegend des 2. Molaren	90°	90°	Gut sichtbar: Gaumenwölbung; Sin. sphenoidalis, cellulae ethmoid.; weniger deutlich: der aufsteigende Ast des anliegenden Unterkiefers. Der Schatten der abliegenden Kieferseite deckt die anliegende, ist grösser und undeutlicher.
Fig. 24 parallel	Wurzelpartie des oberen 2. Molaren	90°	90°	Ungedeckt sind nur die Kronen der anliegenden unteren Backenzähne. Diagnostisch nur verwertbar: Keilbeinhöhle, Siebbeinzellen, aufsteigender Ast des anliegenden Unterkiefers. Der Schatten der abliegenden Seite ist vertebral und caudalwärts verschoben.
Fig. 25 parallel	Äusserer Gehörgang	90°	90°	Sichtbar wie bei 20 und 21. Der Schatten des abliegenden Kiefers liegt mehr facial und caudalwärts.
Fig. 26 parallel	Krone des anliegenden 2. unteren Molaren bzw. Proc. zygom. der abliegenden Seite	110° (schräg von oben)	90°	Der Mund ist ad maximum geöffnet. Ungedeckt: Die Molaren der anliegenden Seite und z. T. der 2. untere Prämolar, canal. mandib. und der obere Teil des aufsteigenden Astes.
oder caudalwärts geneigt bei anliegender Unterkieferpartie		95°	70° (schräg von vorne)	
Fig. 27 parallel	Wurzelspitze des anliegenden unt. 3. Molaren	60° (schräg von unten)	90°	Ungedeckt: Der Unterkieferrand und die Wurzelpartie der Molaren der anliegenden Seite. Der Wirbelsäuleschatten grenzt an das Unterkiefergelenk.
Fig. 28 a) parallel	Interdentalraum zwischen den 3. Molaren der anliegenden Seite.	70° (schräg von unten)	115° (schräg von hinten)	Da der Hauptstrahl von caudal- und vertebralwärts kommt, so wird der anliegende Unterkieferrand und gleichzeitig auch der aufsteigende Ast aufgedeckt.
oder b) schräge Aufnahme bei anliegendem Unterkieferrand (Platte um 15° facialwärts genähert).		70° (schräg von unten)	100° (schräg von hinten)	Der $\sphericalangle \beta$ kann kleiner genommen werden, sobald die Gesichtspartie der Platte stärker genähert wird. Der von der Sagittalebene des Schädels und der Platte gebildete $\sphericalangle \delta$ ist direkt proportional dem $\sphericalangle \beta$.

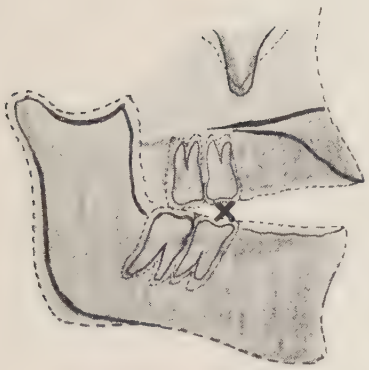

Fig. 23.

Fig. 26 (vgl. Fig. 29).

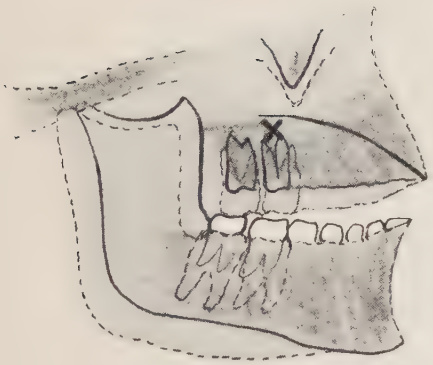

Fig. 24.

Fig. 27 (vgl. Fig. 30).

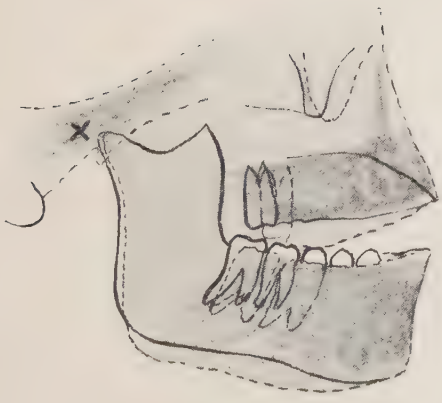

Fig. 25.

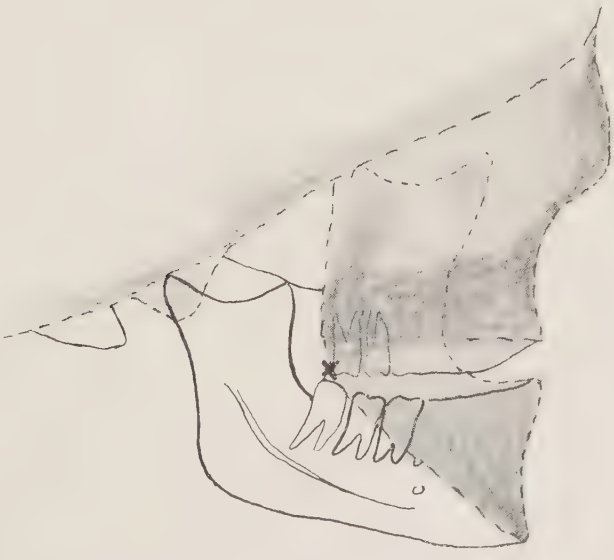

Fig. 28.

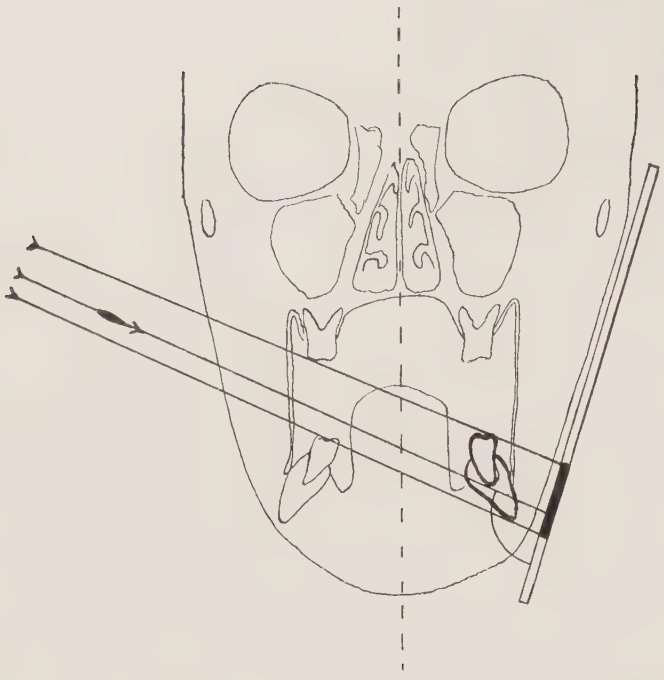

Fig. 29.
Laterale Aufnahme für den Unterkiefer von schräg oben bei weitgeöffnetem Munde (vgl. Fig. 26).

lässt sich sogar bis zum foramen mentale verfolgen. (Fig. 28.) Man achte bei der Aufnahme noch darauf, dass der Hals des Patienten vorgestreckt wird, um eine Deckung des Kiefergelenkes durch den Wirbelsäuleschatten zu vermeiden.

Diese Aufnahme führt uns schon zu den schrägen Aufnahmen über, da bereits die Mittelebene des Schädels von ihrer ursprünglichen parallelen Lage zur Platte infolge der Annäherung des Kieferrandes an dieselbe abweicht.

Ebenfalls bei dieser Plattenlage ist es möglich, bei sehr weit geöffnetem Munde nach der von Kantorowicz (1910) vorgeschlagenen Methode die untere Molarengegend aufzunehmen. „Die Röhre wird auf die Wangenmitte eingestellt, dann fällt die eine Kieferhälfte zwischen den Schatten der anderen, unter den des Oberkiefers. Sie bietet — um mit den Worten des Kantorowicz zu sprechen — recht hübsche Übersichtsbilder, ist aber nur brauchbar, wenn der Mund maximal geöffnet werden kann, was meist, wenn Zahnaufnahmen erforderlich sind, nicht der Fall sein wird.“ (Fig. 26 u. Fig. 29.)

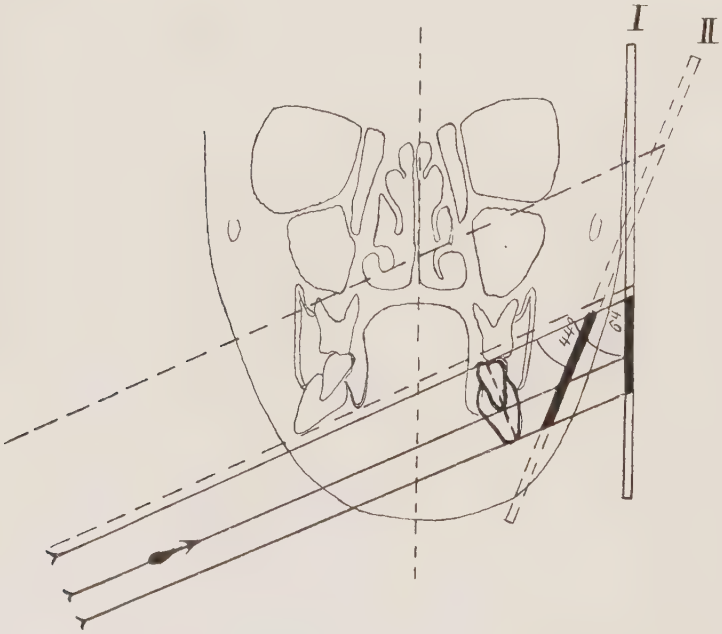

Fig. 30.
Laterale Aufnahme für den Unterkiefer von schräg unten.
I. Platte parallel zur Sagittalebene (Cieszyński) (vgl. Fig. 27).
II. Platte anliegend; Fokus distal u. hinten (nach Robinsohn u. Spitzer). Die Schattenbilder sind stärker vergrössert als bei Plattenlage I.

Dessauer und Wiesner machen in ihrem Lehrbuche (S. 361/1905) die wertvolle Angabe, dass man durch Drehung des Schädels um seine horizontale Achse eine Isolierung des horizontalen Astes erzielen kann.

Daraus ergibt sich folgende Methode. Wir bringen den Patienten in Schulterlage, geben eine keilförmige Unterlage unter den Kopf, um eine extreme Streckung des Halses und Neigung des Scheitels zu erzielen, bringen die Mittelebene parallel zur Platte und durchleuchten den Gesichtsschädel mit schräg von caudal einfallenden Strahlen. ($\alpha = 60^0$. Fig. 30 u. Fig. 27.)

Wir erhalten die Molarengegend und selbst die Wurzelspitzen der Prämolaren mit Einschluss des Kieferrandes und des Kieferwinkels und des

Gelenkhalses isoliert auf der Platte. Als etwas hellere Partie hebt sich im Verlaufe des aufsteigenden Astes die Luftröhre ab, als etwas tieferer Schatten macht sich in der Höhe des Unterkieferrandes und -winkels das Os hyoideum bemerkbar.

Die Aufnahme gibt ganz gute Resultate und kann mit den später beschriebenen schrägen Aufnahmen in Konkurrenz treten.

Es ist aber bei dieser Aufnahme streng darauf zu achten, dass die Sagittalebene des Schädels parallel zur Platte zu liegen kommt, da sonst die Schattenlänge der Zähne eine Vergrösserung erfährt, die an die Grenzen der erlaubten reicht (S. 9, Projektion Abs. 10 u. Abs. 5, S. 6 u. Fig. 11, bei Plattenlage A′A′).

Um die Neigung des Kopfes beim liegenden Patienten auf bequemere Weise zu erzielen und den verschiedenen Schulterbreiten Rechnung zu tragen, habe ich mir bereits 1907 eine verstellbare schiefe Ebene anfertigen lassen, die unter den Kopf des Patienten geschoben wird (Fig. 31). Die Vorrichtung hat sich bei den von mir im K. Zahnärztlichen Institut gemachten Aufnahmen gut bewährt.

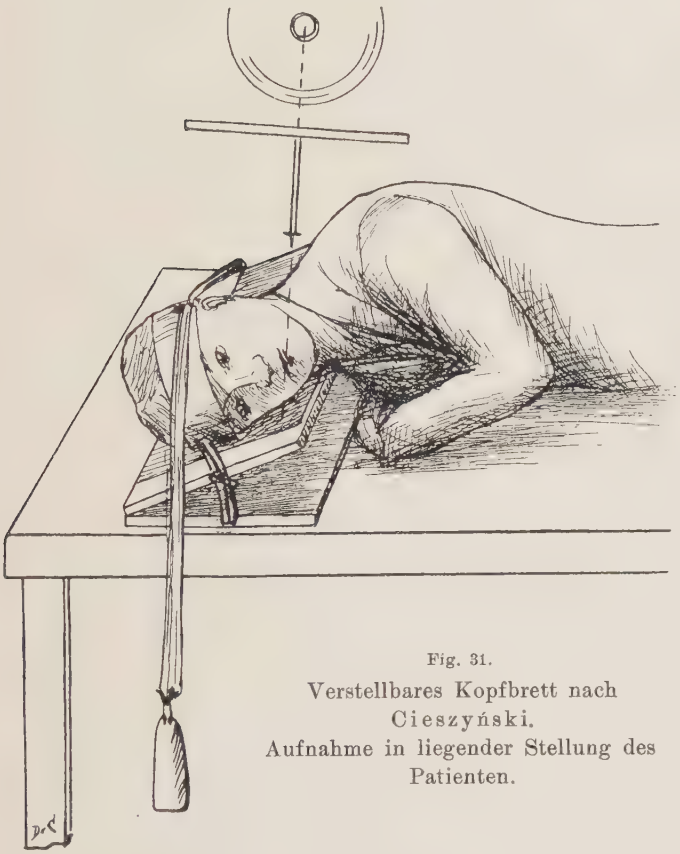

Fig. 31.
Verstellbares Kopfbrett nach Cieszyński.
Aufnahme in liegender Stellung des Patienten.

Die in Fig. 29 und Fig. 30 angegebenen Methoden gestatten uns nur die unteren Backenzähne mit den zugehörigen Kieferpartien aufzunehmen, während dieselben für die oberen Molaren nicht zu verwerten sind.

Verfolgen wir jedoch das gleiche Prinzip wie bei der ersten von den oben beschriebenen Methoden: maximale Öffnung des Mundes und schräg einfallender Strahl, so erhalten wir die von Robinsohn und Spitzer (1909) angegebene Methode für die Aufnahme der oberen Backenzähne. (Fig. 32.)

Die Einstellung des Hauptstrahles ersieht man aus der Figur.

Ich möchte jedoch, um zu starke Vergrösserung der oberen Molaren zu vermeiden (vgl. wiederum S. 6, Abs. 5, Fig. 11, Plattenanlage bei A′A′), nicht wie die Zeichnung von Robinsohn und Spitzer es zeigen, die Platte an den Kiefer andrücken, sondern parallel zur Mittelebene des Schädels stellen. Diese Methode hat nur eine beschränkte Anwendung, weil sie ebenfalls die maximale Offnung des Mundes erfordert.

In Tabelle 3 und in Fig. 20—25 gebe ich eine Zusammenstellung der Deckungen, die bei der lateralen Aufnahme zustande kommen. Die Schattierung gibt den störenden Schatten der gegenüberliegenden Seite ab, die schwarze Linie die Kontur des anliegenden Kiefers, die punktierten, die der abliegenden Kieferseite. Diejenigen Partien, die zu diagnostischen Zwecken noch verwendet werden können, sind in stärkerer, schwarzer Kontur wiedergegeben.

Aus unseren Betrachtungen über die laterale Aufnahme folgt, dass die als typisch geltende Kopfaufnahme (Mittelebene parallel zur Platte und vertikal auffallender Hauptstrahl) für zahn-

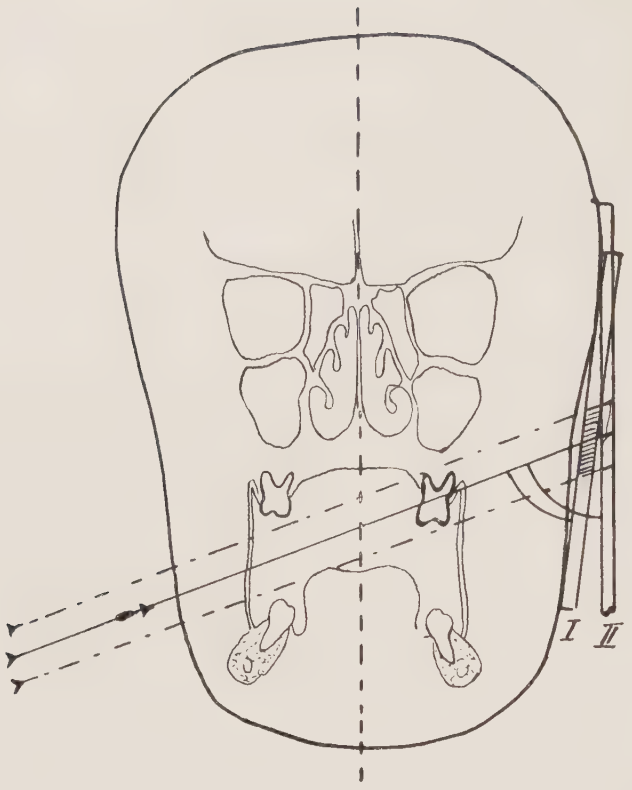

Fig. 32.

Laterale Aufnahme: Obere Backenzahngegend.

I. Platte an der Wange (Robinsohn u. Spitzer) $\alpha = 63^0$.

II. Platte parallel zur Vertikalachse (vorteilhafter) $\alpha = 70^0$.

ärztliche Zwecke sich gar nicht eignet. Dagegen sind diejenigen Aufnahmen brauchbar, bei denen die Mittelebene des Schädels entweder um die horizontale Achse gedreht, was mit dem schrägen Einfall von oben bzw. unten identisch ist, oder bei denen der Schädel um die vertikale Achse gedreht ist; bei letzteren kommt die Drehung auf diese Weise zustande, dass der Unterkieferrand der Platte angedrückt ist, wobei die Mittelebene des Schädels von ihrer ursprünglichen parallelen Lage zur Platte eine Abweichung erfährt und unter einen Winkel zur Plattenebene zu stehen kommt.

Tabelle 4.

Zusammenstellung der Resultate bei der lateralen Kieferaufnahme.

Seitenaufnahme. Strahlengang: + = eingestellt; bei Fokusdistanz von 40 cm		Mittelebene des Schädels zur Platte	Mund	Sichtbar
I. a) schräg von oben, über dem abliegenden Jochbein (Fig. 29)	$\alpha = 110^0$	parallel	maximal geöffnet	**I. vom Unterkiefer** a) Fig. 26. Molarengegend; canalis mand.; Kieferwinkel.
b) schräg von unten, unterhalb des abliegenden Unterkieferrandes (Fig. 30)	$\alpha = 60^0$	parallel	geschlossen oder wenig geöffnet	b) Fig. 27. Molarengegend; Wurzeln der Prämolaren; Kiefer-Rand, -Winkel; aufsteigender Ast; Gelenkhals.
c) schräg von hinten	$\alpha = 90^0$ $\beta = 90^0$	schräg (Unterkieferrand anliegend)	geschlossen oder wenig geöffnet	c) Fig. 28. Molarengegend; Kiefer-Rand, -Winkel; aufsteigender Ast; proc. coronoideus.
II. schräg von unten	$\alpha = 70^0$	parallel	maximal geöffnet	**II. vom Oberkiefer** obere Molarengegend.

III. Die schrägen Aufnahmen.

Verfahren wir im Sinne der Erwägungen, die im Kapitel über die Projektion auf S. 8 und 9, Abs. 7 und 8 ausgeführt sind, und lassen wir den Schädel von der Seitenlage ausgehend, um seine vertikale Achse nach vorn zu rotieren, so wird der Unter- und der Oberkiefer vom contra-lateralen aufsteigenden Unterkieferast isoliert.

Die Mittelebene des Schädels kommt dabei schräg zur Plattenebene zu stehen.

Beträgt der Mittelebene-Plattenwinkel ($\sphericalangle \delta$) 15°, so wird die untere und obere Molarengegend aufgedeckt (Fig. 33; 3); bei einem Winkel von 35° auch die Prämolarengegend (Fig. 33; 2).

Gleichzeitig wandert der Wirbelsäuleschatten, der bei der lateralen Aufnahme (wo die Lage der Mittelebene parallel zur Platte gestanden), hinter den Gelenkkopf zu liegen kam, je nach der Ausgiebigkeit der Drehung immer mehr nach vorn. Er deckt zunächst nur den Gelenkhals, dann den hinteren Abschnitt des aufsteigenden Astes, schliesslich den vorderen Abschnitt desselben ab. (Fig. 60, 1. Reihe $B_3\, B_2\, B_1$.)

Wir sehen also immer nur eine etwa drei Finger breite Partie des Kiefers vom störenden Schatten ungedeckt (Fig. 40, 41 u. 42). Begrenzt wird dieselbe durch den aufsteigenden Ast des gegenüberliegenden Unterkiefers auf der einen Seite, auf der anderen durch die Wirbelsäule. Bei $\sphericalangle \delta = 70°$ kommt der contra-laterale Unterkiefer in den Strahlengang zu liegen (Fig. 9, S. 6), er wird infolgedessen völlig aufeinander projiziert, die Gegend der Frontzähne erscheint aufgedeckt, der Schatten der Wirbelsäule wandert dabei bis an die Molarengegend (Fig. 60 B_1). Auch letztere erscheint infolge des bogenförmigen Baues des Kiefers schräg aufeinander projiziert (Fig. 15).

Je mehr der Schatten der Wirbelsäulen nach dem Kiefergelenke zu wandert, desto weniger dicht, dafür um so breiter erscheint der des abliegenden Kieferastes und desto mehr fällt letzterer in die Prämolarengegend der anliegenden Kieferseite herein. Die Details der abliegenden Kieferpartie sind in allen Fällen jeder Deutung unzugänglich.

Da die Zahnreihen in einer halben Ellipse bzw. in einer Parabel aufgestellt sind, so können sie nicht auf einmal parallel zur photographischen Platte, die eine Fläche darstellt, zu liegen kommen. Es können nur bestimmte Abschnitte des Zahnbogens jedesmal der Platte parallel gestellt werden; die angrenzenden Bezirke dagegen erscheinen infolge der Projektion mehr oder minder einander genähert, verkürzt, die approximalen Kronenflächen teilweise aufeinander projiziert, die interdentalen Räume verschmälert. Denken wir uns den halben Zahnbogen durch drei Ebenen zerlegt, die Schneidezahn-Eckzahnebene, die Eckzahnprämolarebene und Molarenebene und brächten wir jedesmal zu einer dieser gedachten Ebenen die photographische Platte in parallele Lage, so könnte immer nur dieser betreffende Bezirk der Zahnreihe in radialer Richtung von den Röntgenstrahlen getroffen werden (Fig. 33; 1, 2, 3). Die Plattenebene würde dabei gleichsam in der Tangente des Hauptstrahls liegen.

In der Praxis werden wir nicht die photographische Platte zu der gewünschten Zahnebene, sondern durch entsprechende Drehung des Kopfes die betreffende Zahnebene zur Platte einstellen. Drehen wir die Zeichnung (Fig. 33) folgendermassen, dass die Platte 1, 2 und 3 jedesmal horizontal zu der Augenachse des Beschauers zu liegen kommt, so werden wir uns leicht darüber orientieren können, wie weit die Drehung des Kopfes erfolgen muss. (Vgl. auch Fig. 60, Reihe 2 B_1, B_2 u. B_3.)

Findet z. B. eine Aufnahme bei Plattenlage 1 statt, wo bei die Frontzähne fast in radialer Richtung vom Strahle getroffen werden, so werden infolge des bogenförmigen Kieferbaues die angrenzenden Backenzähne dichter aneinander gedrängt erscheinen (Fig. 40). Ebenso schmilzt die Interdentalpartie des Alveolarfortsatzes immer mehr zusammen. Die Backenzähne werden nämlich nicht mehr in radialer Richtung, sondern im schrägen Durchmesser von den X-Strahlen

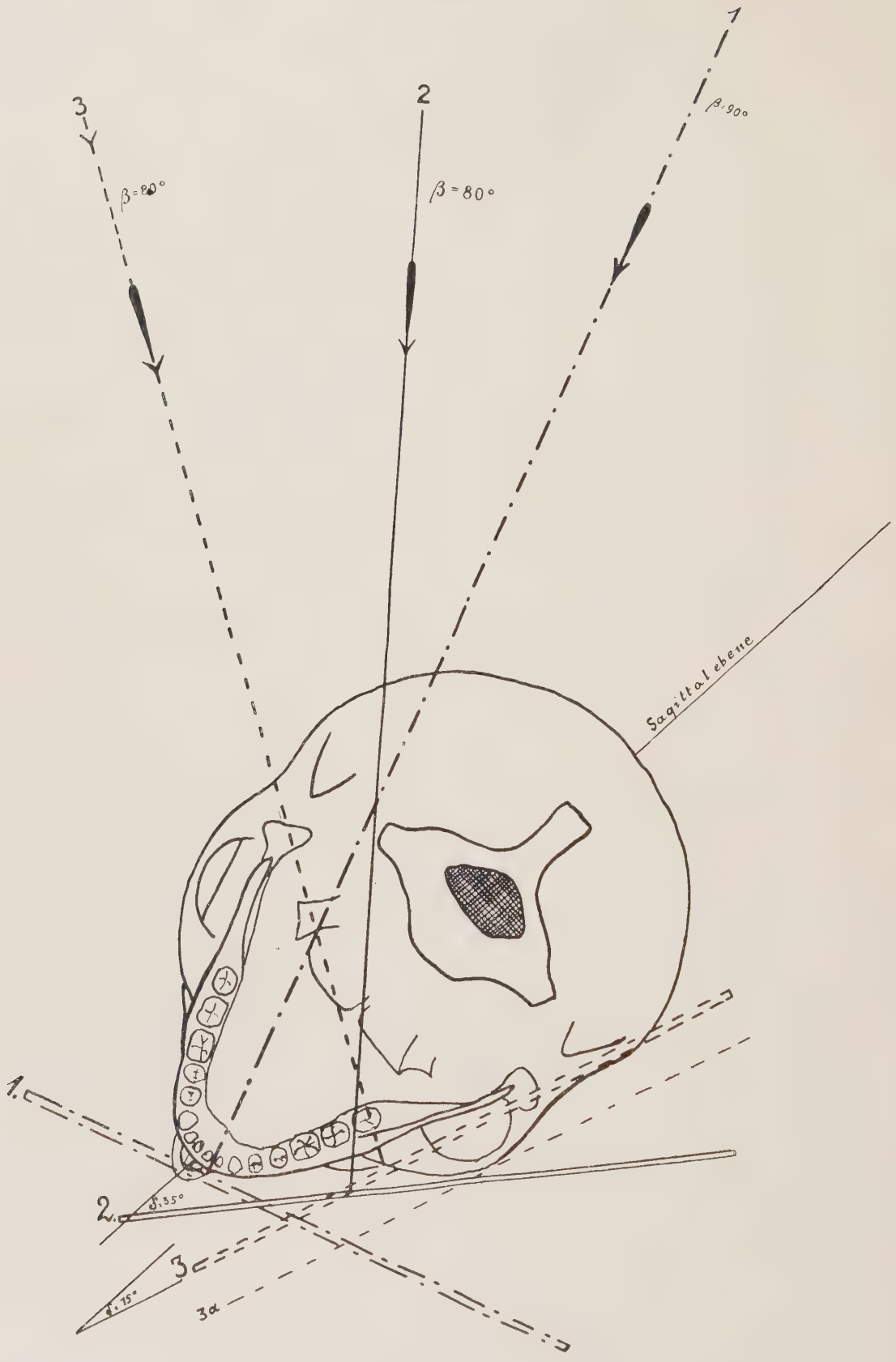

Fig. 33.

Die günstigste Einstellung des Hauptstrahls bei den schrägen Aufnahmen (nach Cieszyński).

getroffen werden; es koinzidiert dabei nicht mehr die linguale mit der buccalen Zahnfläche, sondern etwa die distal-linguale mit der mesial-buccalen (vgl. S. 8 Projektion, Abs. 7 und Fig. 14 und 15).

Den Hauptstrahl werden wir bei der Plattenlage 1 vertikal zur Platte auffallen lassen; bei Plattenlage 2 und 3 dagegen unter einem Winkel von 80°. Dadurch erreichen wir noch günstigere Verhältnisse für die Aufnahme, indem durch diesen schrägen Einfall des Hauptstrahles eine noch etwas grössere Partie des Kiefers isoliert wird. Ausserdem erreichen wir auch damit, dass jedesmal derjenige Kieferabschnitt, der am genauesten auf der Platte erscheinen soll, in radialer Richtung von den Strahlen getroffen wird. Dieser Umstand erleichtert eine exakte Diagnosenstellung, indem er eine genaue Lokalisation der Krankheitsprozesse des Periodontiums zulässt. Es würde natürlich für die Praxis sehr schwer sein, jedesmal den geeignetsten Plattenhauptstrahl zu bestimmen und dazu noch vorher den ziemlich komplizierten Gedankengang durchzumachen. Auch wenn man sich noch diese Mühe bei jeder schrägen Aufnahme geben wollte, so würde man dennoch noch nicht des Resultates sicher sein, weil die Weichteile am Lebenden die Orientierung sehr erschweren und leicht zu einer falschen Vorstellung über die topographische Lage der einzelnen Kieferabschnitte Anlass geben. Ein Abtasten der Knochen würde umständlich und dem Patienten nicht sympathisch sein. Auch Kantorowicz[1]), der in seiner Arbeit: Röntgenaufnahmen des Unterkiefers (l. c.) in bezug auf die schrägen Aufnahmen zu ähnlichen Resultaten wie ich gekommen ist, weist auf diese Schwierigkeit hin.

Um diese zu beheben und den an sich komplizierten Vorgang zu einer äusserst einfachen mechanischen Manipulation zu gestalten, habe ich mir eine **Kopfkappe** aus Leinen mit einem aufknöpfbaren Diagramm, das der Figur 33 entspricht, hergestellt. Die Drehung des Kopfes, die Lage desselben zur Platte und die geeignetste Einfallsrichtung für den Hauptstrahl wird direkt von demselben abgelesen (Fig. 34 u. 34a). Die Markierung mit gleicher Farbe der betreffenden Kiefergegend, der Platte und des Hauptstrahles erleichtert wesentlich die Orientierung und verhilft mit einem Blick zur richtigen Wahl der Lagerung und Einstellung. Das Spiegelbild der Figur 34 ergibt das Diagramm für die andere Kieferseite und befindet sich auf der Rückseite des aufzuknöpfenden Blattes. Das Diagramm kann demnach durch blosses Umknöpfen auf die Leinenkappe umgedreht werden und auch zur Aufnahme der anderen Kieferseite dienen.

Um richtige Resultate zu gewinnen, muss man nur darauf achten, dass die auf der Leinenkappe markierte Mittellinie mit der Sagittallinie des Kopfes zusammenfällt und dass die transversale Linie, die ebenfalls angedeutet ist, vertikal zu der deutschen Horizontalen (unterer Orbitalrand und oberer Rand des porus acust. ext.) zu stehen kommt (Fig. 34a). Diese Linie kann man sich eventuell mit einem Dermatographen vorzeichnen. Die Fixation der Kopfkappe geschieht durch blosse Verschiebung eines Knotens auf der Zugschnur.

Der Vorgang ist kurz folgender:

Man setzt die Mütze richtig auf, dreht den Kopf, indem man ihn mit beiden Händen sanft erfasst, so weit, dass die angezeichnete Plattenlinie des gewünschten Kieferbezirkes auf dem Diagramm parallel zur photographischen Platte zu liegen kommt und fixiert auf die später zu beschreibende Art den Kopf. Die Einstellvorrichtung **E** für den Hauptstrahl am Blendenkästchen (Fig. 56 und 57) wird nun in der Richtung des mit gleicher Farbe angezeichneten Strahles eingestellt. Mit einem senkrecht über der Markierung gehaltenen Auge visiert man

[1]) Kantorowicz hat seine Ergebnisse im April 1910 publiziert; die günstigsten Stellungen für die schrägen Kieferaufnahmen habe ich jedoch bereits im Juli 1909 auf dem Internationalen zahnärztlichen Kongresse zu Berlin gelegentlich der Demonstration meines später beschriebenen Kopfbrettes am Lebenden praktisch vorgeführt. (Offizieller Bericht über den Internationalen zahnärztlichen Kongress.

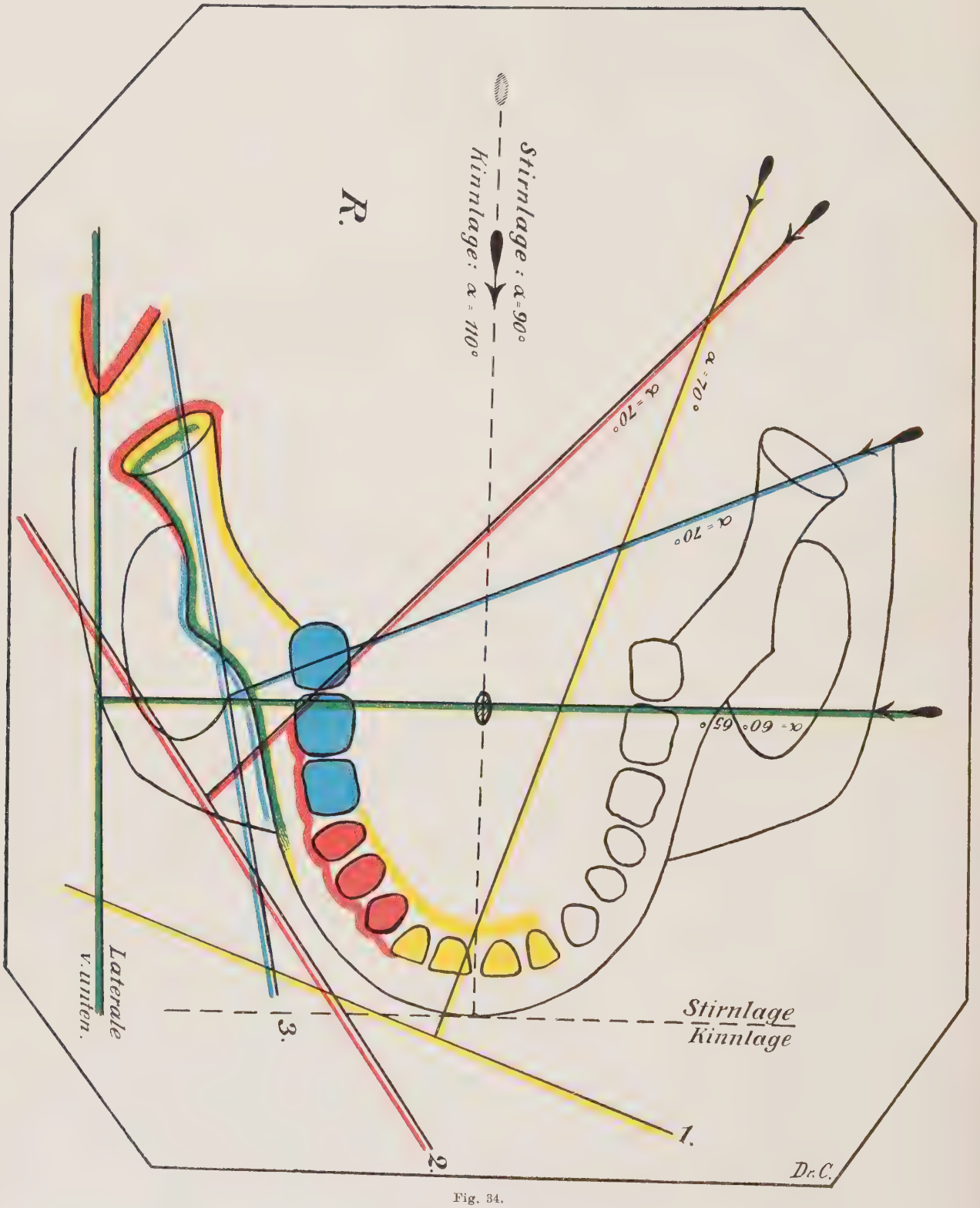

Fig. 34.

Diagramm für die Kopfkappe zur Einstellung des Hauptstrahls (nach Cieszyński).

die Einstellvorrichtung in der Richtung der Markierungslinie und dreht den Röntgenapparat so weit, dass die Einstellvorrichtung an demselben und die Hauptstrahlmarkierung auf dem Diagramm in eine Flucht zu liegen kommen. Die Beschreibung des Vorganges ist etwas langatmig; die praktische Ausführung hingegen äusserst kurz. Lagerung des Kopfes und Fixation desselben und Einstellung des Stativs dauert bei geringer Übung nicht länger wie 30—40 Sekunden.

Durch die Verwendung des Diagramms fällt jeder komplizierte Gedankengang weg, der Vorgang gestaltet sich zu einer völlig mechanischen Manipulation. Das Resultat ist zuverlässig.

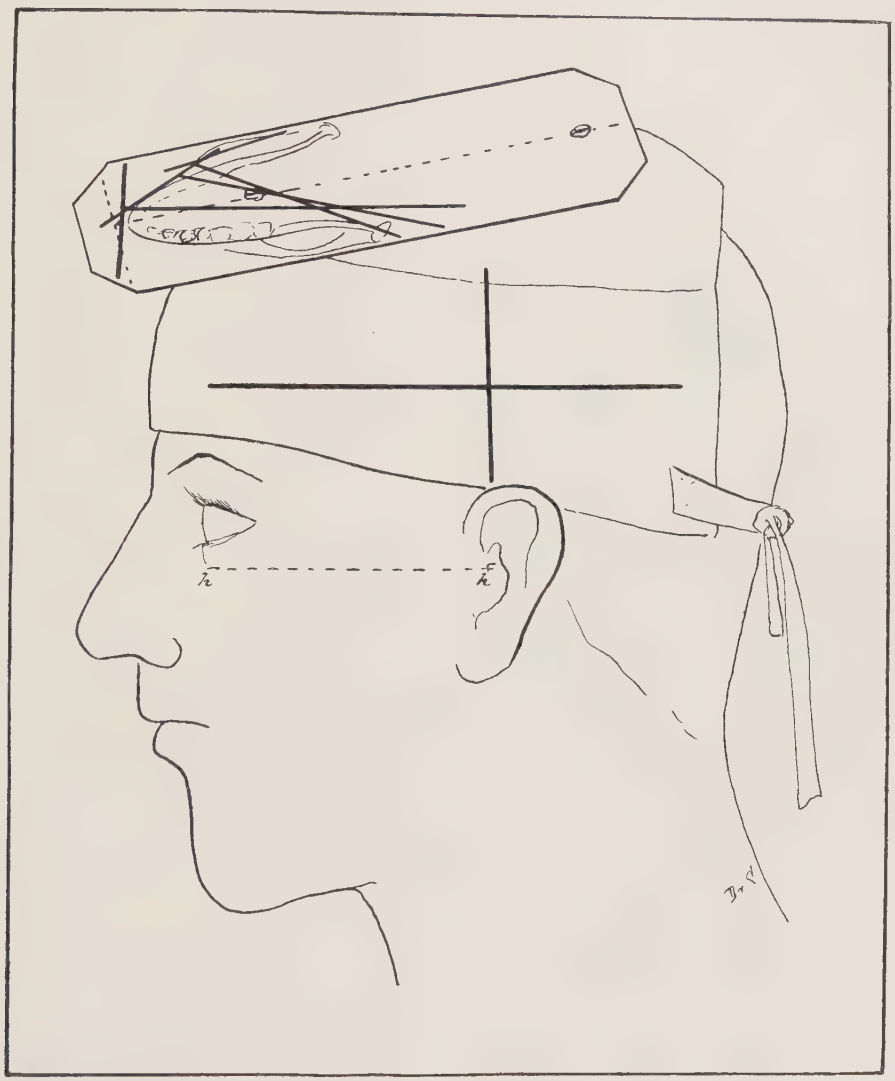

34a.
Einstellkappe mit Diagramm (nach Cieszyński).
h h deutsche Horizontale.

Wenn wir den entsprechend gedrehten Kopf auf die photographische Platte legen, so kommen bestimmte, und zwar die am meisten vorspringenden Teile des Gesichtes mit derselben in Berührung. Diese prominentesten Punkte des Gesichtes sind etwa auf drei Horizontalebenen des Gesichtes aufzusuchen und sie liegen (vgl. Fig. 35)

1. auf der parabolischen Unterkieferrandlinie,
2. auf der Nasenspitzen-Jochbeinlinie,
3. auf der elliptischen Stirnschläfenlinie.

Wir sehen, dass die einzelnen auf diesen Linien gelegenen Punkte einen verschiedenen Abstand von der Vertikalachse des Schädels haben, da diese drei Linien nicht parallel zueinander verlaufen.

Wollen wir eine sichere Lagerung des Kopfes erzielen, so müssen mindestens drei Punkte, die auf zwei dieser oben genannten Linien liegen, möglichst weit voneinander entfernt, als Ruhepunkte dienen. Der ungleiche Verlauf dieser Linien wird eine mehr oder minder starke Schiefstellung der Vertikalachse des Schädels zur Folge haben.

Um diese durch den anatomischen Bau bedingte Schwierigkeit zu umgehen, bin ich bestrebt gewesen, einen neuen, je nach Bedürfnis näher oder weiter von der Platte entfernten Stützpunkt den Kiefern zu geben. Die von mir vorgeschlagene und später beschriebene Fixierung des Objektes durch Einbiss in einen auf einem Bajonett befestigten Korken, setzt uns in den Stand, unabhängig von der Krümmungsfläche des Gesichtes die Lagerung der Vertikalachse des Schädels vorzunehmen.

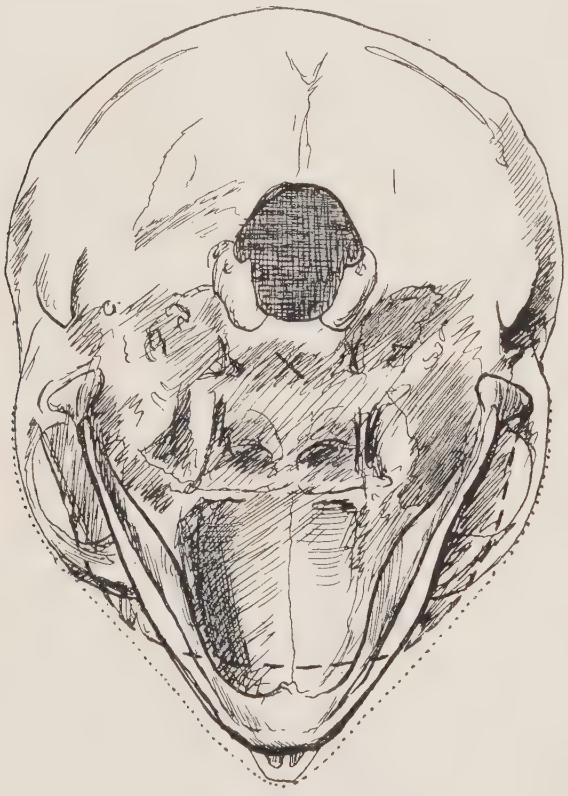

Fig 35.
——— Unterkieferrandlinie.
- - - - Stirnschläfenlinie.
..... Jochbeinnasenlinie.
⨯ Vertikalachse.

Die geeignetste Lagerungsebene ergibt sich von selbst, sobald wir bestrebt sind, die auf dem Diagramm angegebenen Orientierungslinien parallel zur Platte einzustellen. Man braucht nur darauf zu achten, dass bei der 1. und 2. schrägen Aufnahme das Mittelgesicht der Platte zunächstliegt, indem der Unterkieferrand einen Querfingerbreit von derselben absteht, bei der 3. schrägen Aufnahme dagegen der Unterkieferrand der Platte direkt anliegt.

Bei allen diesen Lagerungen wird der Nasenboden und damit auch der hintere Teil des Gaumengewölbes nahezu vertikal zur Platte zu stehen kommen. Er kommt in die Strahlenrichtung zu liegen; die Alveolarfortsatzlinie und die Kieferhöhlenbodenlinie werden dicht daneben nebeneinander projiziert. Dieses trifft auch noch bei geringer caudaler Verschiebung der Röhre, noch bei einem Winkel 80—85° zu. Die buccalen und palatinalen Wurzelspitzen der oberen Molaren würden dabei gleich lang erscheinen.

Bei einem Winkel von 70° jedoch sind die einzelnen Linien gut zu differenzieren. Dabei erscheinen die Kieferhöhlenbodenlinie und die buccalen Wurzeln deutlicher als die in den palatinalen Teil des Proc. alv. gelegene palatinale Wurzel. Darüber liegt, etwa parallel zum Unterkieferrande verlaufend, die Basis des oberen Alveolarfortsatzes (Fig. 40, 41 und 42 [1]) und dann über dieser Linie etwas konvex nach oben verlaufend der hintere Rand des harten Gaumens [3].

Die Mittellinie des Gaumens liegt etwas tiefer. Diese Linie, die ich bei Schädelaufnahmen durch einen Draht markiert habe, ist beim Lebenden meist gar nicht sichtbar.

Wir müssen noch besonders auf die Frage der Schattenlänge der einzelnen Zähne eingehen, die wir bei den schrägen Aufnahmen erhalten. Denken wir uns durch die

drei Wurzeln der oberen und ebenso durch die der unteren Molaren Hauptachsen gezogen, so steht die erstere parallel zur Vertikalschädelachse, während die Achse der unteren Molaren nach der Wurzelspitze zu von derselben nach auswärts abweicht (Fig. 36). Die Zahnachse der unteren Molaren wird daher ebenfalls schief zur Platte zu stehen kommen, wenn die letztere parallel zur Vertikalachse des Schädels gelegt wird. Je mehr wir die Platte dem Unterkieferrande nähern, um so stärker wird der Schiefstand (Fig. 36; 3). Beim dicht anliegenden Unterkieferrande und leicht geöffneten Munde beträgt der Winkel der Schiefstellung der Achse der

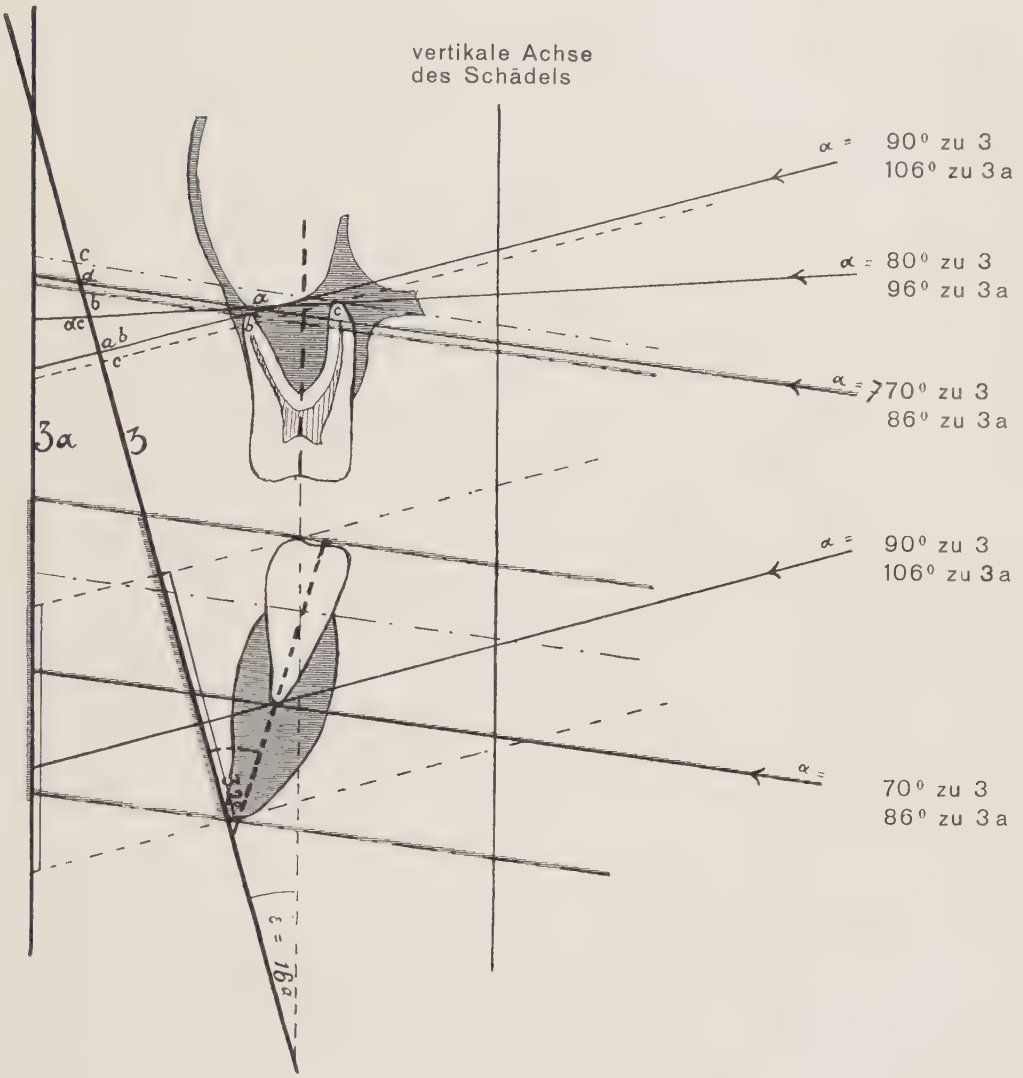

Fig. 36 [1]).

[1]) Die Figuren 36, 38 und 39 wurden auf folgende Weise hergestellt:

Ein Schädelpräparat wurde entsprechend der Kopflagerung der 3. schrägen Aufnahme in eine warmgemachte Stentsmasse eingedrückt. Dieses Negativ ergab den Abstand von der Platte. Dasselbe wurde darauf in der Strahlenrichtung durchsägt. In dieses so gewonnene Profil wurden entsprechende Transversalschnitte von Oberkiefern eingezeichnet. Letztere wurden aus der grossen Serie von Oberkieferpräparaten aus den Tafeln von Rudolf Loos ausgesucht. (R. Loos: Bau u. Topographie des Alveolarfortsatzes im Oberkiefer. Wien 1900.)

Fig. 33 entspricht der Tafel III, Reihe 3, Schnitt 1.
Fig. 34 „ „ „ VII, „ 3, „ 2.
Fig. 35 „ „ „ VII, „ 1, „ 2.

oberen Molaren ca. 16°, der der unteren Molaren bei unserem Beispiel 32° (Fig. 36). Bei vertikal auffallendem Hauptstrahl werden aus diesem Grunde die Zähne etwas verkürzt erscheinen und zwar die oberen Zähne weniger wie die unteren.

Die Höhe des Unterkiefers beträgt in unserem Beispiel (Fig. 36) 38 mm

Bei Plattenlage	beträgt die Schattenlänge des Unterkiefers	sie ist also		der Objektgrösse
3 u. $\alpha = 90^0$	34,5 mm	verkleinert	um 3,5 mm	= ca. 1/10
3a u. $\alpha = 90^0$	36,0 „	„	„ 3,0 „	= ca. 1/18
3 u. $\alpha = 70^0$	41,5 „	vergrössert	„ 3,5 „	= ca. 1/10
3a u. $\alpha = 70^0$	38,0 „	ist gleich der Objektgrösse.		

Die Vergrösserung und die Verkleinerung der Schattenlänge bewegt sich demnach bei α von 70—90° in zulässigen Grenzen, mag die Platte dem Unterkiefer anliegen oder parallel zur vertikalen Schädelachse stehen.

Die bei Plattenlage 3 und 3a gewonnenen Bilder unterscheiden sich nicht in der Lage der einzelnen Punkte und Linien zueinander, sind demnach analog, sondern einzig und allein in der Gesamtgrösse.

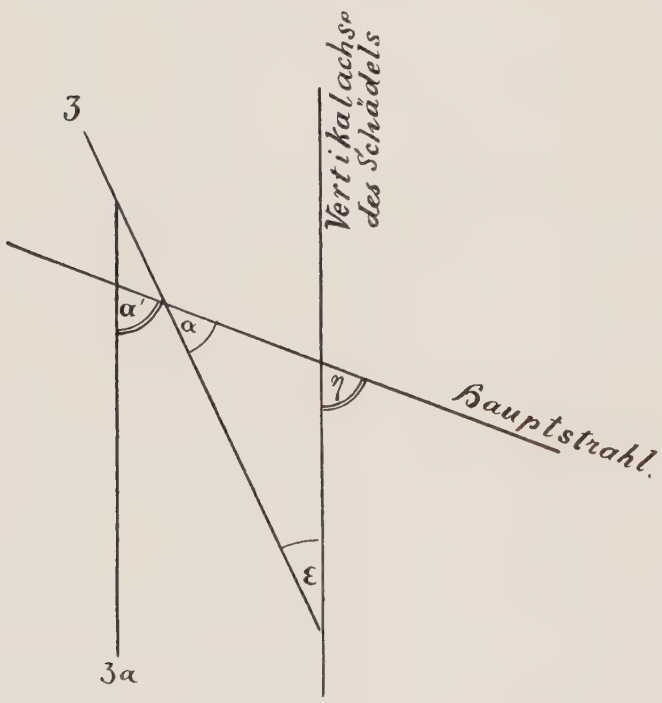

Fig. 37.

Die Grösse des Winkel α und die Lage des Objektes zur Platte stehen in einem bestimmten Verhältnis. Steht die Platte parallel zur Vertikalachse des Schädels, so ist der Winkel α um den Plattenvertikalachsenwinkel ε grösser zu nehmen als bei anliegendem Unterkieferrande (Fig. 33 u. 33a). Es folgt dieses aus folgender geometrischen Überlegung (Fig. 37):

$$\eta = \alpha + \varepsilon \quad \text{(als Aussenwinkel)}$$
$$\alpha' = \eta \quad \text{(als Gegenwinkel)}$$
$$\alpha' = \alpha + \varepsilon.$$

Auf das gegenseitige Verhalten der einzelnen Punkte und Linien zueinander ist nur die Einfallsrichtung der Strahlen, also die Änderung des Winkels α von Einfluss. Bei dem günstigsten Strahlengang (Konstruktion der Mittelebene) für den Oberkiefer ($\alpha = 80^0$) erhalten wir die palatinale und die buccalen Wurzeln gleich lang, mit den Wurzelspitzen koinzidierend; die Kieferhöhlenbodenlinie zeigt gleichzeitig den reellen Abstand. Liegt jedoch eine Erkrankung nur einer Wurzel vor, so ist es uns nicht möglich nach diesem Bilde eine genaue Diagnose zu stellen. Wir müssen uns bemühen, die einzelnen Wurzeln isoliert zu erhalten. Die buccale Wurzel isolieren wir durch craniale Verschiebung der Röhre, etwa wenn wir $\alpha = 90^0$ bei Plattenlage 3 nehmen, dabei erscheint die palatinale Wurzel etwas tiefer, also unterhalb der buccalen Wurzelspitzen. Umgekehrt kommt bei caudaler Verschiebung der Röhre bei $\alpha = 70^0$ die palatinale Wurzelspitze über den buccalen (Fig. 36) zu liegen.

Bei caudaler Fokusstellung erscheint die palatinale Wurzel, die in Wirklichkeit an Länge den buccalen Wurzeln entspricht, infolge der paralaktischen Verschiebung relativ länger in einem feinen Maschenwerke der Spongiosa des Alveolarfortsatzes in die Kieferhöhle projiziert. Es würde völlig verfehlt sein, infolge dieses Befundes anzunehmen, dass die Molarenwurzeln die Bodenlamelle des Antrums auftreiben, und dass eine Alveolarbucht der Kieferhöhle besteht.

Für die Beurteilung der Lage des Antrumbodens dient bei einem von caudalwärts eingestellten Hauptstrahl als Anhaltspunkt die Lage der buccalen Wurzeln zur Kieferhöhlenbodenlinie, da dieselbe auch bei verschiedenen Formationen der Kieferhöhle einen, den reellen Verhältnissen entsprechenden Abstand fast in allen Fällen angibt Die buccalen Wurzeln erscheinen ohnedies, als der Platte näherliegend, deutlicher konturiert.

Wie die Projektion bei Fig. 36 u. 39 zeigt, gibt diese Schätzung richtige Resultate. Der Fall in Fig. 38, wo dieses Kriterium versagt, gehört zu den grössten Seltenheiten und kann aus diesem Grunde unberücksichtigt bleiben.

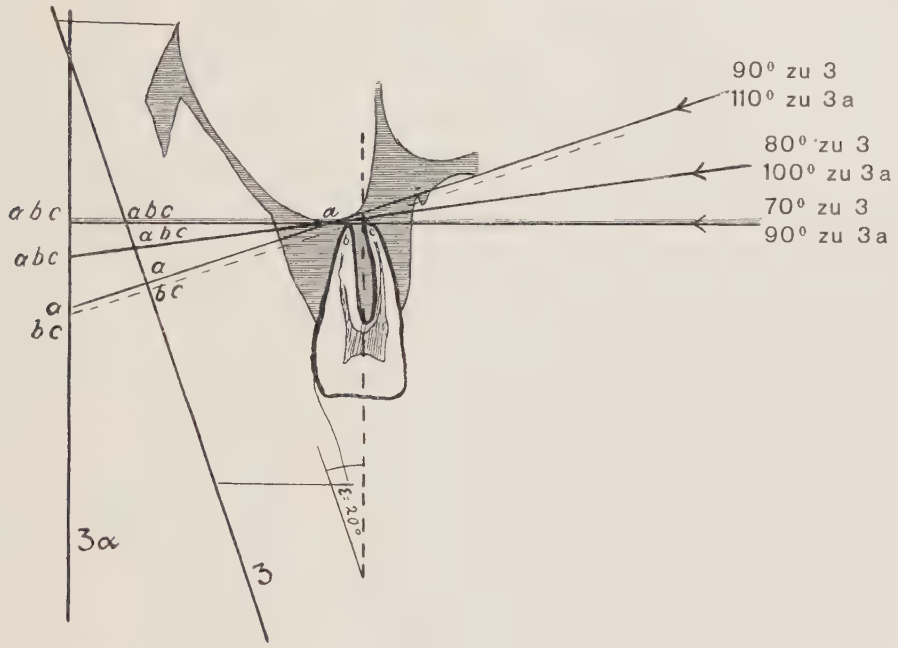

Fig. 38[1]).

Denselben Grundsatz können wir auch für die intraorale Aufnahme in analoger Weise verwenden. Dabei müssen wir immer bedenken, dass die Wurzelspitzen der buccalen Wurzel in $^2/_3$ bzw. $^1/_2$ der Höhe der palatinalen Wurzelspitze zu liegen kommen, ein Umstand, der von dem Grad der Schrägstellung des eingestellten Hauptstrahles abhängt. Auf dem Röntgenogramm müssen zunächst immer die buccalen Wurzeln aufgesucht werden; die scharf sichtbare Kieferhöhlenlinie muss dann in Beziehung zu den buccalen Wurzelspitzen gebracht werden (Fig. 2 u. 39). Die Entfernung derselben von der Kieferhöhlenbodenlinie gibt den Abstand der Zahnwurzel von der Bodenlamelle an.

Bei den schrägen Aufnahmen erscheint die obere Partie vergrössert. Dieser Umstand, der mit dem schrägen Einfall des Hauptstrahles ($\alpha = 70^0$) zusammenhängt, ist jedoch für die Qualität der Aufnahmen von untergeordneter Bedeutung, weil die Vergrösserung nur diejenigen Partien betrifft, die so wie so für diagnostische Zwecke nicht zu verwenden sind; sie fallen nämlich in den Bezirk des dunklen Schattens des Okciput und der Pyramiden.

Dagegen erreichen wir durch das schräge Dirigieren des Hauptstrahles von unten

1. dass einige sonst koinzidierende Linien auf dem Röntgenogramm isoliert werden, näm-

lich die Kieferhöhlenbodenlinie, die linguale Begrenzung des Proc. alveolaris und die weniger wichtige auf dem anatomischen Präparat doch gut sichtbare hintere Begrenzung der Lamina horizontalis des Os palatinum. Die Kieferhöhlenbodenlinie zeigt buchtenartigen Verlauf (Fig. 40, 41 u. 42 [2]), wird von der lingualen Alveolarfortsatzlinie [1] geschnitten, indem letztere im Molarenteil über derselben, im Prämolarenteil unterhalb derselben liegt und einen gleichmässigen bogenförmigen Verlauf zeigt. Die hintere Gaumenbegrenzung steigt in leicht nach oben konvexem Boden empor [3].

2. Ferner wird der aufsteigende Ast des Unterkiefers höher aufgedeckt und er lässt sich bis zum Gelenkhals und Proc. coronoideus verfolgen. Dieses ist stärker der Fall bei $\alpha = 70^0$ als bei $\alpha = 80^0$. Das Kiefergelenk ist bei der ersten und zweiten schrägen Aufnahme relativ gut sichtbar (Fig. 40 u. 41 [13]).

3. Gleichzeitig tritt unterhalb des dichten Pyramidenschattens der Processus mastoideus

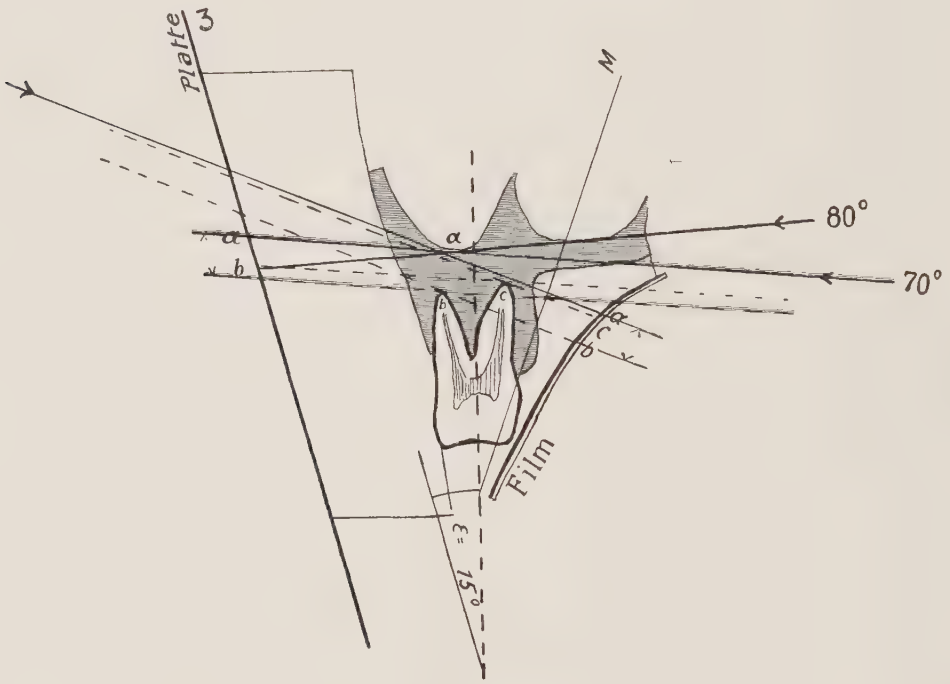

Fig. 39 [1]).

hervor. Kaum sichtbar ist er bei Winkel $\alpha = 80^0$, besser bei $\alpha = 70^0$, noch besser bei $\alpha = 60^0$. Ich glaube, dass diese Aufnahme des Warzenfortsatzes von unten bessere Resultate liefert als die andererseits vorgeschlagenen und bereits früher von mir erwähnten Aufnahmen (cf. S. 18), da derselbe durch keinen sonstigen Knochenschatten gedeckt wird. Dieser Befund dürfte für Otiater von besonderem Interesse sein.

Durch eine exakte Lagerung des Kopfes mit Hilfe der Kopfkappe ist es möglich geworden, jedesmal die gewünschte Kieferpartie in radialen Strahlengang zu bringen und parallel zur Platte zu lagern. Durch die geringe seitliche Abweichung des Hauptstrahles (Winkel β) ist es möglich, unter Benutzung der Kopfkappe, noch etwas grössere Kieferbezirke bei der ersten und dritten schrägen Aufnahme von störenden Schatten zu isolieren.

Die Fig. 40, 41, 42 und Fig. 60, B 1, 2 u. 3, welche schematische Skizzen von Aufnahmen darstellen, die vom anatomischen Präparat und von Patienten gewonnen worden sind, zeigen, in welcher Ausdehnung die Kiefer bei den drei vorgeschlagenen schrägen Aufnahmen ohne Deckung auf dem Röntgenogramm zur Geltung kommen.

Fig. 40.
Skizze zur 1. schrägen Aufnahme.

Zeichenerklärung zu **Fig. 40, 41 u. 42:**

Es sind markiert mit Draht bzw. mit Drahtsonden:

Orbita.
Ductus naso-lacrimalis,
Canalis infraorbitalis,
Fossa pterygopalatina vom Foramen ovale bis zum Foramen palatinum.

Es sind markiert mit einer Schrotkugel: die Mitte des hinteren Randes des harten Gaumens (Satura interpalatina) und Spina nasalis anterior.

Die unterstrichenen Zahlen z. B. 19 beziehen sich auf die der Platte abliegende Kieferseite.

1. Linguale Begrenzung der Basis des Alveolarfortsatzes.
2. Bodenlamelle der Kieferhöhle.
3. - - - Hinterer Rand des harten Gaumens.
   • dessen Mitte.
4. Hinterer Rand der Nasenscheidewand.
5. Canales alveolares.
6. Sonde im Canalis infraorbitalis.
7. Unterer Rand der Orbita (markiert).
8. Sonde in der Fossa pterygo-palatina.

9. Hintere Wand der Kieferhöhle.
10. Jochbeinfortsatzbucht.
11. Jochbein.
12. Proc. coronoideus mand.
13. Proc. condyloideus mand.
14. Angulus mandibulae.
15. Foramen mandibulare.
16. Foramen mentale.
17. Processus mastoideus.
18. Abliegender, aufsteigender Ast des Unterkiefers aufeinander projiziert).
19. Abliegender, horizontaler Ast des Unterkiefers (aufeinander projiziert).
20. Abliegende, obere Zahnreihe aufeinander projiziert.
21. Proc. pterygoideus.
22. Hamulus pterygoideus.
23. Sonde im Ductus naso-lacrimalis.
24. Occipitalschatten.
25. Foramen occip. magnum.
26. Foramen jugulare.
27. Sinus sigmoideus.
28. Orbitaldach.
29. Proc. styloideus.
30. Marke auf dem Keilbeinhöhlendach.
31. Spina nasalis anterior (markiert).
32. Gaumenwölbung.
33. Basis der Nasenscheidewand (Satura intermaxillaris.

I, II, III, IV, V. Halswirbel.
II* Dens epistrophei.
C Caninus. J Incisivus. P Praemolaris. M Molaris.
d = distale, m = mediale, p = palatinale Wurzel.

Fig. 41.
Skizze zur 2. schrägen Aufnahme.

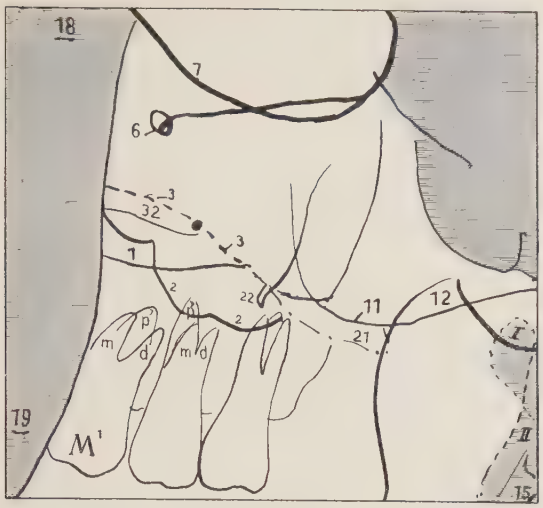

Fig. 42.
Skizze zur III. schrägen Aufnahme (Ausschnitt).

Vergleichen wir die für zahnärztliche Zwecke gewonnenen Resultate bei der occipitalen, bei der lateralen und schrägen Aufnahme miteinander, so werden wir finden, dass gerade die schrägen Aufnahmen zur Darstellung von Krankheitsprozessen der Kiefer die geeignetsten sind.

Nur zum Diagnostizieren des Empyems der Kieferhöhle, der Fremdkörper in derselben wird die occipito-faciale Aufnahme für den Zahnarzt von Wichtigkeit sein.

Die lateralen Aufnahmen zur Darstellung des Unterkiefers

a) bei geschlossenem Munde und $\alpha = 60^0$ (Fig. 30),

b) bei weitgeöffnetem Munde und $\alpha = 95^0$ (Fig. 29),

und zur Darstellung des Oberkiefers

bei weit geöffnetem Munde [Platte parallel zur Sagittalebene und $\alpha = 70^0$] (Fig. 32), die an sich gute Resultate liefern, werden durch die schrägen Aufnahmen übertroffen.

Welche Lage des Patienten ist bei Kieferaufnahmen die geeignetste?

Die Kopfaufnahmen wurden bei schweren Verletzungen des Gehirn- und des Gesichtsschädels anfänglich nur von Chirurgen gemacht. Es ist demnach nicht zu verwundern, dass von diesen die liegende Stellung für den Patienten gewählt wurde, in der der Chirurg täglich zu arbeiten gewohnt ist. Mochte der Fall schwer oder leicht sein, der Patient im Zustande der Bewusstlosigkeit oder nicht, immer griff man zu der althergebrachten Methode, sei es aus Bequemlichkeit — man brauchte ja keine besonderen Vorrichtungen dazu — sei es, dass man annahm, dass einzig und allein in der liegenden Stellung eine wirkliche Ruhigstellung des Objektes erreicht werden könne.

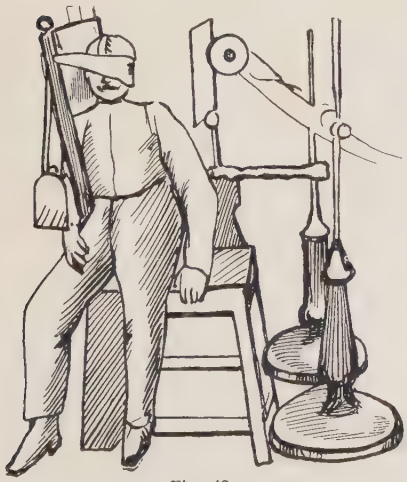

Fig. 43.
Kopfaufnahme auf dem Holzknecht-Kienböckschen Aufnahmestuhl. Fixation mittels Schlitzbinde und Sandsäcke. (Skizze nach einer Abbildung von Dessauer u. Wiesner.)

Auch bei intraoralen Zahnaufnahmen wählte man anfangs die liegende Stellung des Patienten; sie wurde jedoch mit vollem Rechte von Sjögren, Port, Kienböck, Berten u. a. durch die sitzende Stellung des Patienten verdrängt, die heute fast ausschliesslich bei intraoralen Aufnahmen gewählt wird. Es ist völlig unverständlich, wie Bode im Jahre 1910 zu der komplizierteren, für den Arzt mehr zeitraubenden, für den Patienten wesentlich unbequemeren Methode wieder zurückgreifen und die liegende Stellung auch für intraorale Aufnahmen empfehlen kann.

Wenngleich die Vorzüge der sitzenden Stellung für Zahnaufnahmen bei interoraler Technik heutzutage mit Ausnahme von Bode allgemein anerkannt sind, so gilt dieses jedoch noch nicht für die extraorale Kieferaufnahme. Es sind wohl bereits vor Jahren Vorschläge in dieser Richtung gemacht worden, sie haben jedoch nicht festen

Fuss gefasst, wahrscheinlich deshalb, weil die Kopfaufnahme in sitzender Stellung besonderer Vorrichtungen, eines Aufnahmestuhles, eines Kopfbrettes, und besonderer Fixationsapparate bedarf.

Bereits 1901 empfahl Cowl ein Gestell für Kopfaufnahmen in sitzender Stellung (Fig. 50). Kienböck und Holzknecht gehören zu den ersten, die einen Aufnahmestuhl konstruieren, und ihn nicht nur für Kopf, sondern auch für andere röntgenologische Zwecke empfahlen (Fig. 43). Für extraorale Kieferaufnahmen schlug von Zahnärzten Darmezin ebenfalls die sitzende Stellung vor (1905). In letzter Zeit konstruierte Fabiunke ein Kopfbrett, das aus drei rechtwinklig zueinander stehenden Kassetten besteht und in sitzender Stellung bei Kopfaufnahme zu verwenden ist.

Die Vorzüge der sitzenden Stellung vor der liegenden sind bei Kieferaufnahmen kurz folgende: Die Patienten, die zahnärztliche Hilfe aufsuchen, sind gewohnt, in sitzender Stellung behandelt zu werden. Diese Tradition ist so stark, dass sie in der Wahl einer anderen Stellung bei der Röntgenaufnahme etwas Besonderes erblicken und sich allen möglichen ängstigenden Vorstellungen hingeben.

Dadurch, dass man den zahnärztlichen Operationstuhl benutzt, der alle nur denkbaren Einstellungen, Drehungen usw. zulässt und eine sehr leicht bewegliche Kopfstütze besitzt, spart man an Raum im Operationszimmer.

Der Patient, der auf dem Operationsstuhl klinisch untersucht worden ist, braucht zum Zwecke der Aufnahme den Platz nicht mehr zu wechseln. Die nötigen Vorrichtungen werden nur auf die Kopfstütze des Operationsstuhles montiert.

Die liegende Stellung bleibt nur für schwerkranke Patienten reserviert.

Die Ruhigstellung des Kopfes.

Eng verknüpft mit der Wahl der Stellung für die Aufnahme ist die Frage der Ruhigstellung des Objektes: die Fixation des Kopfes. In dieser Richtung wurden vielerlei Vorschläge gemacht. Man ging im Prinzip darauf aus, entweder dem Kopf eine Stütze zu geben oder denselben durch Einklemmen zu fixieren; oder man versuchte beides miteinander zu kombinieren. Wir finden in der Literatur eine Reihe von Vorrichtungen erwähnt und beschrieben. So wurde die Unterstützung des Kopfes durch Sandsäcke empfohlen (Gocht); ferner die Fixation durch die äusserst einfache und sehr praktische Schlitzbinde (Robinsohn [Fig. 43]; Dessauer und Wiesner). Im Effekt dieser ähnlich, in der Konstruktion wesentlich komplizierter ist die Fixierungsvorrichtung von Kaestle. Unter den Klemmvorrichtungen muss der Universalfixationsapparat von Schmidt besonders erwähnt werden; er erinnert an ein Folterinstrument aus dem Mittelalter (Fig. 44—47). Technisch sehr gut ausgedacht und in der Verwendung sehr praktisch ist die Grasheysche Kopfstütze, die an die Albers-Schönbergsche Blende anmontiert wird (Fig. 48). Kompliziert und technisch plump ist die Fixationsvorrichtung von Sträter (Fig. 49). Eine Zusammenstellung der verschiedensten Vorrichtungen zu diesem Zwecke geben die Fig. 44—51.

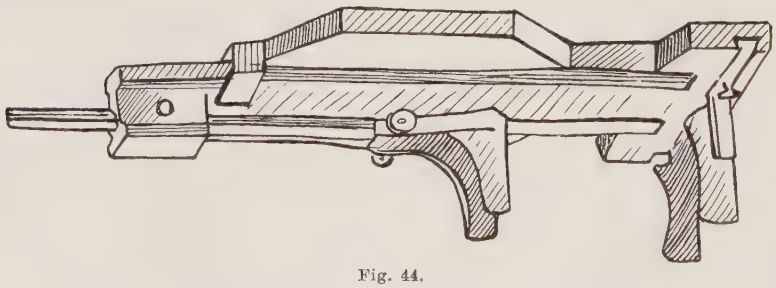

Fig. 44.
Universalfixationsapparat von Dr. Schmidt
(F. a. d. G. d. R. XV. 1909, S. 130).

Die glücklichsten Vorschläge sind von Cowl (1901) und Holzknecht gemacht worden.



Fig. 45.
Bei zahnärztlichen Aufnahmen.

Ersterer geht von dem Gedanken aus, durch eine bequeme Lage des Kopfes: Anlehnen des Hinterkopfes und durch Unterstützung des Kinns den Kopf ruhig zu stellen, ohne jedoch in dem Patienten das unangenehme und beängstigende Gefühl des Eingeklemmtseins aufkommen zu lassen. Cowl konstruierte ein Gestell für Kopfaufnahmen (Fig. 50) „mit verstell- und umstellbarer Kinn- (a) und verleg- und umlegbarer Hinterhauptstütze für transversale Projektionen und eine Stirn- und Hinterhauptstütze (b) für sagittale Projektion". Dieses Gestell war an einem besonderen Stuhl zu montieren.

Holzknecht suchte in dem Kieferschluss durch ein Festbeissen in ein Holzbrett bzw. Holzpflock eine Ruhigstellung des Kopfes zu gewinnen, ähnlich wie es bereits 1853 Helmholtz bei seinem Ophthalmometer zur Ruhigstellung des Kopfes und mittelbar des Bulbus bereits getan hat. Diese Art der Ruhigstellung des Kopfes ist für den Patienten sehr bequem. Sie hat jedoch in der Angabe von Holzknecht den Übelstand, dass bei Aufnahmen der Kiefer entweder nur der Oberkiefer oder nur der Unterkiefer aufgenommen werden kann, da man die photographische Platte infolge des vorspringenden Pflockes nicht unter beide Kiefer zugleich herunterschieben kann. Ähnlich wie Kienböck, dessen Wandapparat (Fig. 51) erst nach Fertigstellung dieser Arbeit aus dem Schüllerschen Atlas mir bekannt wurde, habe ich diese von Cowl und Holzknecht gemachten Vorschläge kombiniert und durch eine besondere technische Anordnung erreicht, dass die Vorteile der vorgeschlagenen Methode ohne deren Nachteile bei meinem Kopfbrett miteinander vereint sind (Fig. 52).

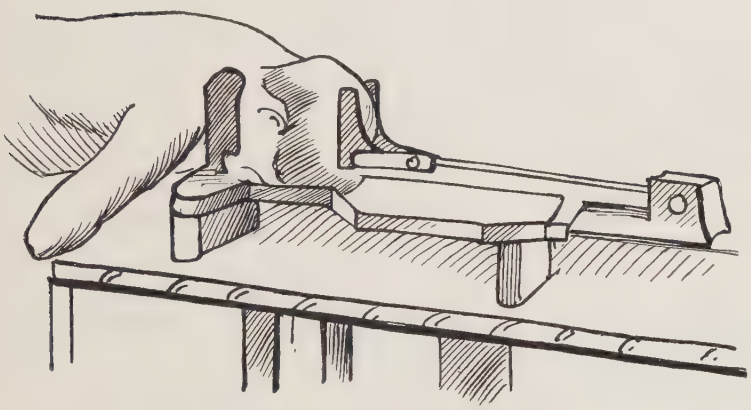

Fig. 46.
Kopf dorso-ventral.

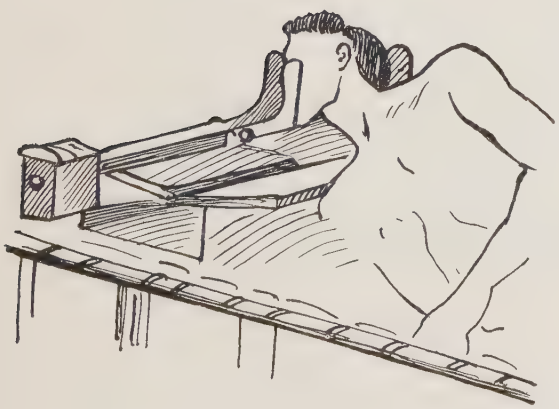

Fig. 47.
Fig. 47. Kopf u. Hals seitlich.
(Nach Originalabbildungen skizziert.)

Der Patient beisst in einen etwa fingerdicken Kork ein, der auf einem bajonettförmigen, über der ganzen Plattenfläche an beliebiger Stelle feststellbaren Stab aufgesetzt ist. Zwischen dem Kopfbrett und dem Korke ist ein Zwischenraum, so dass die photographische Platte eventuell nebst Kassette und Verstärkungsschirm dazwischengeschoben werden

kann. Die Montierung des Korkes auf einen verschiebbaren Stab ermöglicht also, dass gleichzeitig Ober- und Unterkiefer auf einer Platte röntgenographiert werden können. Der Kopf, der bereits von vorn durch den Einbiss einen Stützpunkt erhalten hat, gewinnt eine weitere Unterstützung von hinten durch eine verstellbare Kopfstütze und von einer Seite durch das Aufliegen auf der photographischen Platte. Dadurch, dass die Aufnahme in sitzender Stellung vorgenommen wird, tritt noch die Körperlast als ein unterstützender Faktor für die Fixation des Kopfes hinzu, indem der Kopf nach unten gezogen wird. Der von drei Seiten unterstützte Kopf ist gleichsam auf dem Oberkiefer aufgehängt. Auf diese Weise wird eine absolute Ruhigstellung des Objektes garantiert, ohne dass ein Festschnallen oder Festschrauben des Kopfes stattfindet. Der Patient fixiert sich selbst in dem Momente, wo er in den Kork einbeisst; er befreit sich aus der Stellung, indem er den Mund öffnet und den Kopf vom Kopfbrett abhebt.

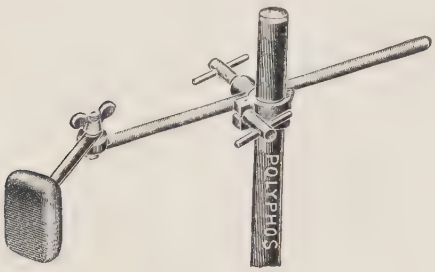

Fig. 48.

Kopfstütze nach Grashey.
„Die um sich selbst drehbare Kopfstütze ist in einem Klotz durch den Fuss der Albers-Schönbergschen Blende geschoben; sie ist in der Höhe regulierbar, in demselben Klotz verschieblich u. seitwärts bewegbar im Charniergelenk."

Diese Art der Fixation versagt nur in den Zuständen der Benommenheit und bei stark schmerzhaften Frakturen der Kiefer; hier ist statt des Einbisses die Kopfstütze von vorn zu wählen, die durch Umdrehung des Doppelbajonettes um 180° sofort zur Stelle ist (Fig. 52 und 53). Sogar bei Kieferklemme kann die Einbissmethode gewählt werden, da erfahrungsgemäss auch in diesen Zuständen der Mund ohne stärkere Beschwerden für Kleinfingerdicke geöffnet werden kann und diese Öffnung genügt schon zur Einführung des Korkes.

Das Kopfbrett[1]) besteht aus einem eichenen Brett (23×42 cm), das mit Hilfe eines Metallbügels an die Kopfstütze des zahnärztlichen Operationsstuhles eingehängt und mittels einer Schraube an demselben befestigt werden kann (Fig. 52 u. 53). Die Bewegung der Kopfstütze (die geeignetste ist die Wilkersonsche Kugelgelenkkopfstütze) teilen sich dem Kopfbrett mit. Ausserdem ist es möglich, durch

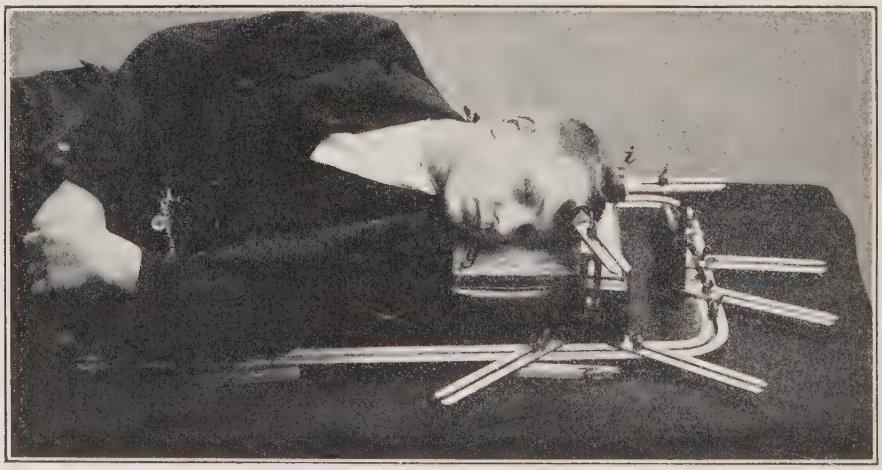

Fig. 49.

Fixiervorrichtung nach Sträter.
(Fig. 46. Originalabbildung, F. a. d. G. d. R., Bd. VII, S. 321.)

[1]) Das Kopfbrett habe ich im Jahre 1908 während meiner Tätigkeit als I. Assistent am kgl. Zahnärztlichen Institut konstruiert und schon damals das erste Modell nach meinen Zeichnungen anfertigen

Einschalten eines Mittelstückes das Kopfbrett direkt an ein für transportable Kopfstützen bestimmtes Gestell anzusetzen und letzteres an einen gewöhnlichen Stuhl anzuschrauben.

In dem Brett sind zwei bogenförmige Schlitze eingeschnitten, indem jederseits eine Säule B (Fig. 53 u. 54) auf und ab und um ihre Achse drehbar bewegt werden kann. Durch den Querteil d′ (Fig. 54) der Säule geht vertikal durch die Mitte der Ring b′, der sich durch das Hohlrohr d als Stab b fortsetzt. Der Endteil von b endigt in ein steiles Gewinde, das durch die Schraube e in einer Umdrehung festgestellt werden kann. Diese nach unten zu gerichtete Bewegung teilt sich dem Ring b′ mit, welcher den Stab a herunterzieht und gegen die Ringe d andrückt und fixiert. Wird die Schraube e gelockert, so ist der Stab a nach links und rechts im Querteil verschieblich und um seine Achse drehbar. Ausserdem ist bei gelockerter Schraube die Drehung der Vertikalsäule d um ihre Achse möglich; infolgedessen ist auch der Stab a mit dem Doppelbajonett wie die Flügel einer Windmühle beweglich. Die Exkursionen macht auch der auf dem Stabe a befestigte Einbiss-



Fig. 50.

Gestell für Kopfaufnahmen nach Cowl.
a) für transversale Projektionen.
b) Stirn- u. Hinterhauptstütze für sagittale Projektionen.
Originalabbildung, F. a. d. G. d. R., 1901, Bd. V, S. 136.)

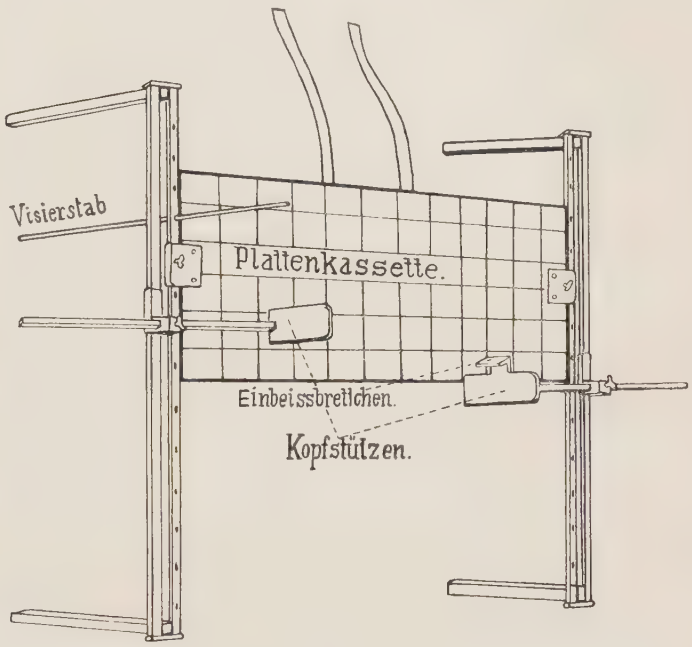

Fig. 51

Wandapparat für Kopfaufnahmen nach Kienböck. (Aus Archiv u. Atlas d. norm. u. path. Anatomie in typischen Röntgenbildern: Schüller, Die Schädelbasis im Röntgenbilde, Fig. 1, S. 4.)

kork mit. Das Doppelbajonett und mit ihm zugleich der Einbisskork f und die Kopfstütze g können gleichzeitig, soweit das Kniestück des Bajonettes erlaubt, dem Brette genähert bzw. von demselben entfernt werden, indem der Stab a um seine Achse sich dreht.

Das Anziehen der Schraube e arretiert also folgende Bewegungen:

1. Die Bewegung der Säule d im Schlitz,
2. Die Windmühlenflügelartigen Bewegungen des Stabes a.

---

lassen. Seitdem sind unbedeutende Abänderungen an dem Modell vorgenommen worden. Auf dem Internationalen Zahnärztlichen Kongress in Berlin (Juli 1909) habe ich es in seiner Verwendung vorgeführt.

Die Konstruktion der Einstellkappe fällt in die ersten Monate von 1910, des seitlich am Kopfbrett angebrachten Winkelmasses (Fig. 55) für den Hauptstrahl in den November 1910.

Die Vorrichtungen werden jetzt von der Elektrizitätsgesellschaft „Polyphos“ München, Schillerstrasse, hergestellt.

Kopfbrett nach Cieszyński.

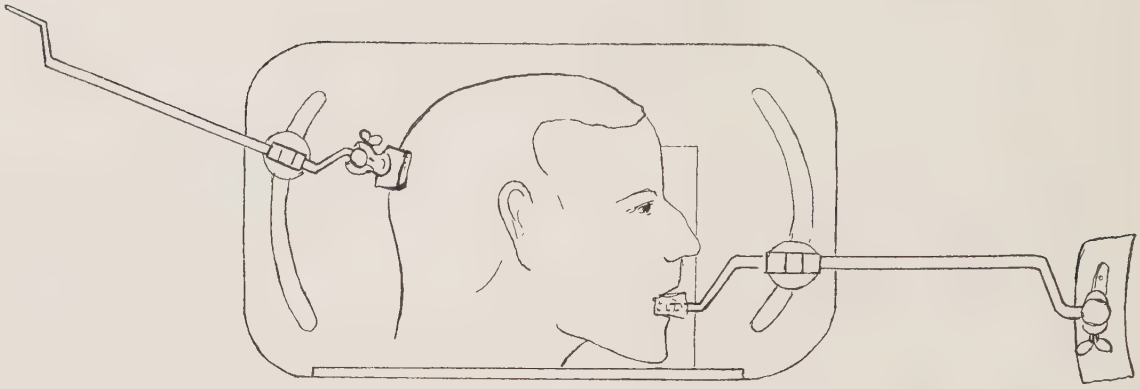

Fig. 52.

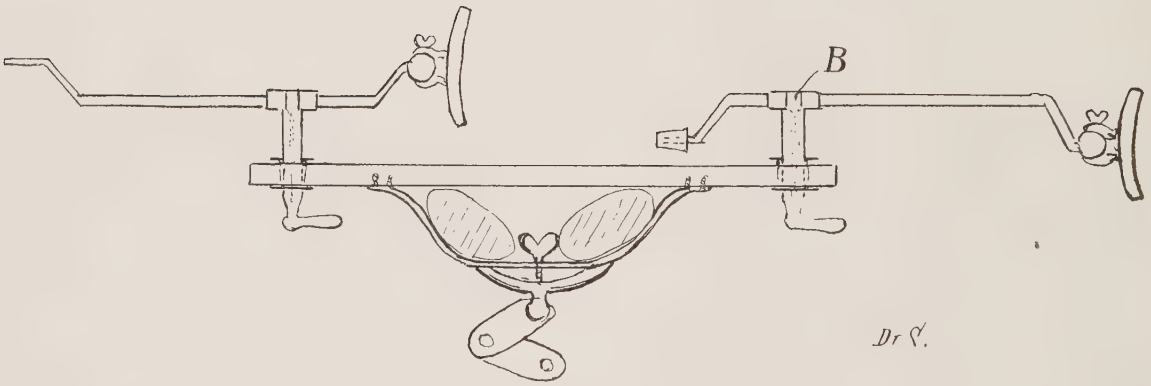

Fig. 53.

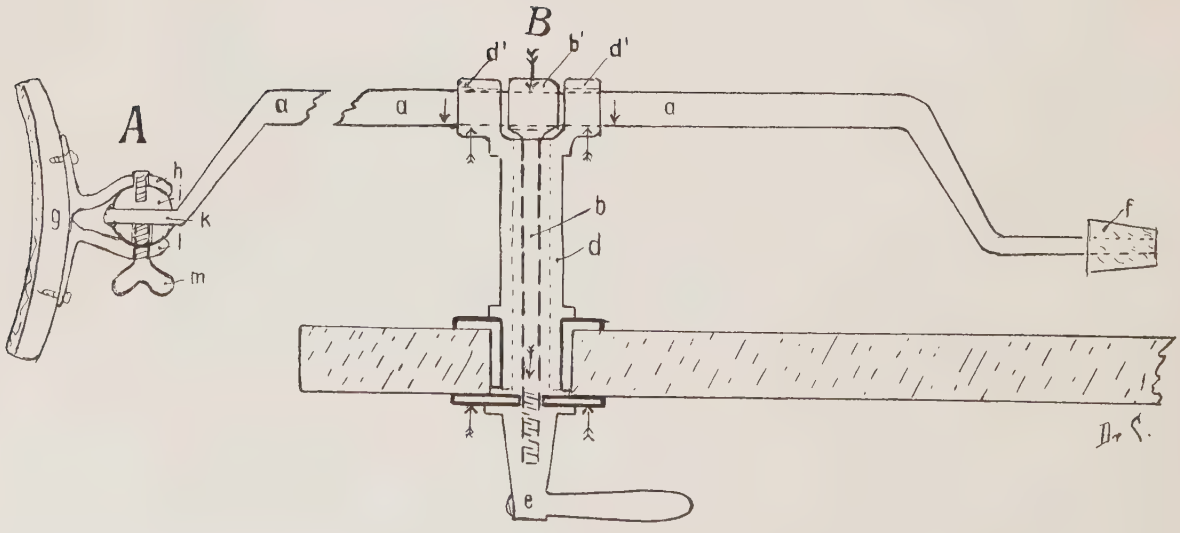

Fig. 54.

3. Die seitliche Verschiebung von a
4. Die Annäherung und Entfernung der Bajonettansätze des Einbisskorkes und der Kopfstütze.

Die Bewegungen des Stabes a teilen sich natürlich der an seinem Ende befindlichen Kopfstütze mit; ausserdem besitzt diese noch besondere hohe Beweglichkeit im Endgelenk A, das ich als ein modifiziertes Kugelgelenk konstruiert habe. Die Pelotte ist aus Holz und mit einem Korküberzug bedeckt. Das Kugelgelenk A wird festgestellt durch die Flügelschraube m. Letztere drückt gegen die Achse k, um welche die Kugel i drehbar ist. Der als Mutter gearbeitete Teil l entfernt sich beim Anziehen der Schraube von k, der analoge Teil h drückt dagegen gleichzeitig gegen die Kugel. Auf diese Weise kommt durch einmaliges Andrehen der Flügelschraube eine feste Arretierung aller durch das Kugelgelenk gegebenen Bewegungen zustande.

Ausser dieser Fixiervorrichtung befindet sich an meinem Kopfbrett noch ein nach aufwärts und abwärts verschiebbares Winkelmass (Fig. 55). Dasselbe dient zur exakten Einstellung des Winkels α, der den caudalen bzw. cranialen schrägen Einfall des Hauptstrahles angibt. Der freie Schenkel des Winkelmasses, das an der Seitenkante des Brettes verschoben werden kann, wird bei den von mir angegebenen Aufnahmen jedesmal in der Höhe des Einbisskorkes eingestellt und in der gewünschten Grösse des Winkels α (meist 90, 80 oder 70°) am Transporteur festgeschraubt. Eine Ausnahme bildet nur die occipito-frontale Aufnahme, wo das Winkelmass in der Höhe des infraorbitalen Randes einzustellen ist.

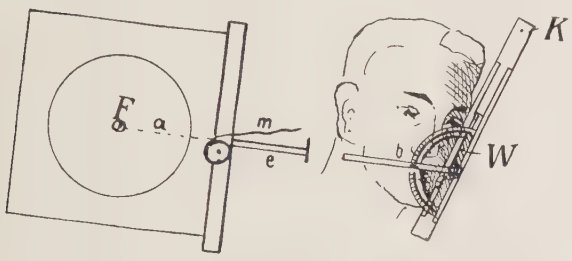

Fig. 55.
K Kopfbrett (nach Cieszyński) von der Kante gesehen. *W* Winkelmass, das auf- u. abwärts zu verschieben *m* automatisch sich einrollendes Massband. [ist. *e* Einstellvorrichtung für den Hauptstrahl.

Hat man einen bestimmten $\sphericalangle \alpha$ am Transporteur durch Fixation des Schenkels *b* mittels einer Schraube eingestellt, so stellt man den Blendenkasten mit der Röntgenröhre so ein, dass — von der Seite visiert — *e* mit *b* in einer Linie zu stehen kommen.

Kleine technische Verbesserungen am Röntgeninstrumentarium.

Zur Bestimmung des Abstandes des Fokus zur Platte habe ich an der Vorderfläche des Blendenkastens bereits 1908 ein automatisch sich einrollendes Massband anbringen lassen (Fig. 55 m). Da das Massband um die Entfernung a (Abstand des Fokus von der Vorderfläche des Blendenkastens) von vornherein gekürzt ist, so kann die Fokusdistanz direkt abgelesen werden. Die Vorrichtung ist sehr praktisch und so einfach, dass sie von jedem Röntgenologen selbst angebracht werden kann.

Die Einstellvorrichtung für den Hauptstrahl von Jakob Schmitt, die ich mit meiner Vorrichtung zur leichteren Verstellbarkeit des Blendenkästchens 1907 beschrieben habe, ist, wie ich nachträglich aus einer Patentschrift erfahren habe, in etwas anderer Form, bereits von Gottwald Schwarz-Wien durch Gebrauchsmuster geschützt worden. Derselbe Gedanke ist demnach von Schwarz und Schmitt gleichzeitig und unabhängig ausgearbeitet worden. Der Unterschied in der Konstruktion besteht nur darin, dass Schwarz den Apparat mit einem Glockenansatz als Basis ausgestattet hat, der an die konvexe Fläche der Röntgenröhre direkt angelegt werden soll, während Schmitt seine Vorrichtung verschieblich als Auszug an der Blendenkastenwand montiert hat (Fig. 56).

Die Hauptstrahleinstellvorrichtung habe ich 1908 dahin verbessert, dass ich statt des seitlichen Auszuges dieselbe drehbar an dem Blendenkästchen als einen festen Bestandteil desselben angebracht und damit für den Gebrauch handlicher gestaltet habe. Die Einstellvorrichtung, die auf meine Publikation hin (1907) bei Zahnaufnahmen allgemeinere Verwendung

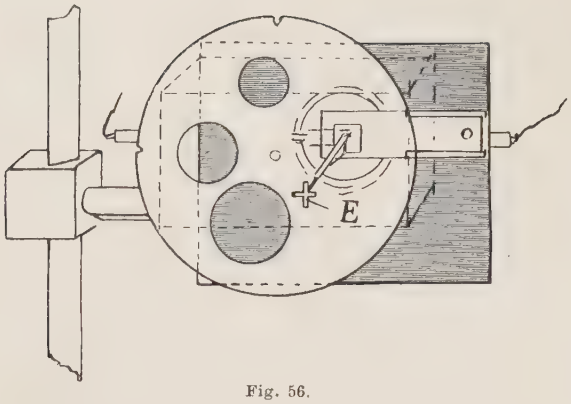

Fig. 56.

E Einstellvorrichtung für den Hauptstrahl (verschiebbar) nach J. Schmitt montiert an das Rieder-Polyphos'sche Blendenkästchen.

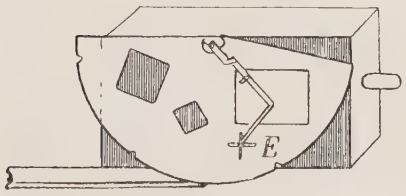

Fig. 57.

E Einstellvorrichtung für den Hauptstrahl drehbar montiert (nach Cieszyński). Das Blendenkästchen verkleinert durch Verlegung des Drehpunktes der Kreisblende; letztere umgeändert zu Sektorblende (nach Cieszyński).

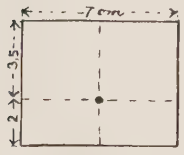

Fig. 58.

Blendenausschnitt für Kieferaufnahmen bei schräger Projektion.

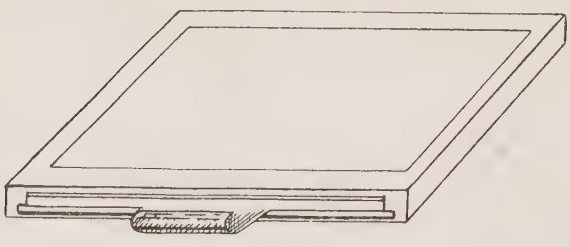

Fig. 59.

Plattenkassette für stereoskopische Aufnahmen (nach Cieszyński).

gefunden hat, wird nun von verschiedenen Firmen in dieser oder jener Modifikation in den Handel gebracht. Meist wird sie jedoch zu lang geliefert, wie es z. B. an dem von Reiniger, Gebbert & Schall gelieferten Apparat der Fall ist, wo dieselbe umklappbar und an einen Tubus angesetzt ist. Durch die allzugrosse Länge und Zwischenschaltung des Tubus muss der Fokusabstand grösser, als es notwendig ist, genommen werden. Dieser Umstand hat wieder eine Verlängerung der Expositionszeit zur Folge. Für diejenigen Apparate, wo bereits eine Tubusblende dem Blendenkasten aufgesetzt ist, ist die Einstellvorrichtung überflüssig, weil ja der Strahlengang bereits durch den Tubus angegeben wird. Will man eine genauere Orientierung besitzen, so kann dies auf folgende Weise geschehen: man ritze auf dem Tubusmantel vier, oben und unten rechts und links zur Tubusachse verlaufende Linien ein. Die beim Visieren von der Seite und oben sich ergebende Resultante gibt die Richtung des Hauptstrahles an.

Gleichzeitig mit der Ummontierung der Einstellvorrichtung habe ich seinerzeit die an dem Rieder-Polyphosschen Blendenkästchen befindliche Kreisblende zu einer Sektorblende umgeändert, damit dem Blendenkasten ein geringeres Gewicht gegeben und eine Verkleinerung der Vorderfläche desselben namentlich im unteren Teil erreicht (Fig. 56 u. 57). Diese Umgestaltung machte es möglich, dass der Apparat bei Kieferaufnahmen näher an das Objekt gebracht werden, die Fokusdistanz, damit auch die Expositionszeit reduziert werden konnte.

Statt der runden Ausschnitte an der Sektorblende kann man noch zweckmässiger quadratische Ausschnitte an derselben anbringen lassen (Albers-Schönberg, Grashey) und für schräge Aufnahmen die in Fig. 58 angegebene Form. Letzterer Ausschnitt genügt für Platten 18×24 wenn sie der Länge nach genommen werden bei 40 cm Fokusplattendistanz; es erscheint dabei ausser den Kiefern noch die Gegend hinter dem Proc. mastoideus.

Die Abblendung lässt sich noch genauer ausführen, wenn man auf diese Ausschnitte noch einen Tubus aus Bleiglas von grösserem Durchmesser (10—14) aufsetzt; jedoch bringt dieses keine besonderen Vorteile mit sich.

In neuerer Zeit ist man von dem hori-

zontalen Einlegen der Röhre in den Blendenkasten abgekommen und bevorzugt die vertikale Montierung derselben. Die Änderung ist deshalb vorgenommen worden, weil es bei Metallstativen und Verwendung härterer Röhren häufig zum Überspringen der Funken von dem zunächst liegenden Kabel auf das Stativ gekommen ist. Die vertikale Montierung hat bei Kieferaufnahmen in sitzender Stellung den Nachteil, dass man bei breitschultrigen Individuen mit kurzem Hals nicht so nahe an das Objekt herankommen kann, namentlich wenn man noch den Winkel α unter 90^0 wählt, wie ich es für die schrägen Aufnahmen empfohlen habe. Der Fokusplattenabstand muss dann unter Umständen um 5 bis 10 cm grösser genommen werden, wenn man nicht mit dem Röntgenröhrenhalse und dem daran befestigten Kabel zu nahe an den Körper des sitzenden Patienten kommen will.

Die vertikale Montierung der Röhre ist namentlich für die Darstellung der Kieferhöhle in der occipito-facialen Lagerung insofern vorteilhaft, als der Antikathodenspiegel Strahlen von gleicher Qualität auf beide Kieferhöhlen entsendet, während bei der horizontalen Lage der Antikathodenachse eine ungleichmässige Bestrahlung beider Kieferhöhlen denkbar wäre. Bei der neuen Anordnung ist also der Vergleich beider Kieferhöhlen exakter auszuführen.

In den beiden letzten Jahren arbeite ich in meinem Privatlaboratorium ebenfalls mit vertikal montierter Röhre. Da der Kathodenhals meist der kürzere ist, habe ich denselben nach unten zu in die Bleiglashaube gespannt, um auf diese Weise bei naher Röhre weniger durch denselben gestört zu sein.

Verwendung von Kassetten.

Im allgemeinen kommt man bei Kopfaufnahmen völlig damit aus, photographische Platten, die nur in schwarzes Papier eingehüllt sind, ohne Kassette für die Aufnahme zu verwenden. Es ist zweckmässig zwischen Kopfbrett und photographischer Platte eine Bleiplatte dazwischen zu schieben, um eine Sekundärstrahlung von seiten des Brettes auszuschalten. Ich habe absichtlich nicht das ganze Kopfbrett mit Blei überzogen, um nicht dessen Gewicht zu erhöhen, zumal ja nur Platten von bestimmter kleineren Grösse für die Aufnahme verwandt werden (13×18 hochgestellt für Kieferaufnahmen allein, 18×24 langgestellt für Aufnahme der Kiefer und der Warzenfortsatzgegend). Ich verwende zu diesem Zwecke eine 0,3 mm dicke Bleiplatte von der Grösse einer photographischen Platte; zur Verstärkung des biegsamen Bleibleches habe ich eine Unterlage von 1,5 mm dickem Aluminiumblech gemacht, auf das die Bleiplatte aufgenietet ist. Damit habe ich eine grössere Steifheit bei geringerem Gewicht erreicht. Ein Falz aus Hartgummi an der Unterkante des Kopfbrettes verhindert das Herabrutschen der Bleiplatte und der photographischen Platte.

Zur Herstellung von stereoskopischen Bildern habe ich mir eine besondere Kassette herstellen lassen, die ein bequemes Auswechseln der Platte bei fixiertem Kopfe des Patienten gestattet. Sie besteht aus einem Kasten (Fig. 59), der auf einer Schmalseite offen ist. Hier wird ein Aluminiumschieber, der als Plattenträger dient, eingeschoben, zwei Stahlfedern, die auf dem Boden der Kassette befestigt sind, drücken den Schieber samt der Platte fest gegen den aus Pappe bestehenden Deckel. Am Boden der Kassette befinden sich 2 Füsschen, die in entsprechende Löcher am Kopfbrett hereinpassen und für die Fixation der Kassette am Kopfbrett beim Auswechseln der Platten während der stereoskopischen Aufnahmen sorgen.

Bei stereoskopischen Aufnahmen wird eine in schwarzes Papier gehüllte Platte auf den Schieber gelegt und nach der ersten Aufnahme durch eine zweite ähnlich verpackte Platte ausgewechselt, ohne dass der Kopf irgendwelche Verschiebung erfährt. Dieselbe Kassette kann man auch unter Verwendung eines besonderen Schiebers für Aufnahmen mit Verstärkungsschirm benützen, von dem später die Rede sein wird.

Röhrenwahl für extraorale Kieferaufnahmen. Expositionszeit.

Für extraorale Kieferaufnahmen verwendet man mittelweiche Röhren. Am geeignetsten sind für seitliche und schräge Aufnahmen Röhren von einer parallelen Funkenstrecke von 9—11 cm, für occipito-faciale Aufnahmen von einer parallelen Funkenstrecke von 10—13 cm. Albers-Schönberg und ebenso Gocht, die sich einer genaueren Messmethode bedienen, geben den Härtegrad der Röhre nach der Walter-Skala als 6 an; was dem Härtemesser von Benoist-Walter BW 5—6 entsprechen würde.

Ich verwende seit langen Jahren die Polyphos-Röhren zu meiner grössten Zufriedenheit; früher die Platin-Eisenröhre, in den beiden letzten Jahren für extraorale Aufnahmen die grosse Iridiumröhre, welche trotz längerer Inanspruchnahme eine Schädigung des Antikathodenspiegels nicht beobachten lässt.

Die Dauer der Expositionszeit (EZ) wird durch verschiedene Faktoren bestimmt. Sie hängt ab

1. von dem Fokusplattenabstand (FPA),
2. von der Dicke des Objektes,
3. von der Belastung der Röhre und der Zahl der Unterbrechungen.

ad 1. Wenn man mit der kürzesten Expositionsdauer auskommen will, so ist es äusserst wichtig, mit der Röhre möglichst nahe an die photographische Platte zu kommen. Bekanntlich nimmt die Intensität der X-Strahlen mit dem Quadrate der Entfernung ab; die Expositionszeit muss daher um das Quadrat der Entfernung vergrössert werden. Wenn z. B. die günstigste EZ bei 30 cm FPA 30 Sekunden beträgt, so würde dieselbe bei 40 cm 53 Sekunden dauern müssen

ad 2. Für die Dauer der Expositionszeit kommt ferner die Beschaffenheit des Objektes in Betracht, in erster Linie dessen Dicke, in zweiter das spezifische Gewicht desselben. Auch wenn wir die günstigsten Lagerungsverhältnisse bei der Kieferaufnahme wählen, so müssen die Röntgenstrahlen immer noch sehr dicke Massen von Weichteilen passieren. Weichteile und Alveolarfortsatz mit Zähnen stehen in einem Verhältnis von 11—16 zu 1—1,5 cm. Der Mittelwert für den Durchmesser (gemessen an der Durchgangsstelle des Hauptstrahles), beträgt bei der occipito-facialen Aufnahme 16 cm; für die erste schräge 12 cm, für die laterale und die zweite und dritte schräge Aufnahme 11 cm. Ausserdem wird man bei der occipito-facialen Aufnahme infolge des grösseren Kopfdurchmessers einen grösseren Fokusplattenabstand wählen müssen, etwa von 40—45 cm, während man bei den anderen vorgeschlagenen Aufnahmen mit 35—40 cm auskommen wird. Man kann etwa sagen, dass man bei occipito-facialer Aufnahme unter Berücksichtigung der oben erwähnten Momente etwa noch einhalbmal so lange belichten muss, wie bei der lateralen oder schrägen Aufnahme.

Ich rechne für den kleinen Polyphos-Induktor von 25 cm Funkenstrecke bei 110 Volt und 15—18 Amp.

bei einem FPA von 40—45 cm 50—60 Sekunden EZ;
bei FPA von 35—40 cm 30—45 Sekunden.

ad 3. Einige Autoren und mit ihnen Bode berechnen die Expositionszeit nach Milliampère-Sekunden. Sie multiplizieren die Zahl der Milliampère mit der Sekundenzahl der Exposition, wenn sie die Resultate geringerer Belastung auf stärkere umrechnen wollen. Belastet man die Röhre mit stärkerem Strom, so hat man den gleichen Effekt erzielt, als wenn man bei geringeren Milliampère exponieren würde. Die Berechnung ist jedoch theoretisch nicht ganz einwandsfrei, wenngleich sie für die Praxis genügt. Ausser der Stärke des Stromes muss nämlich noch die Zahl der Unterbrechungen in Betracht gezogen werden. Ausserdem darf man nicht vergessen, dass eine jede Röhre je nach ihrer Qualität und ihrem Zustande jedesmal nur mit einer bestimmten Belastung und bestimmter Unterbrechungszahl die besten Röntgenstrahlen liefert.

Methoden zur Abkürzung der Expositionszeit.

Das Bestreben der neueren Röntgentechnik geht darauf aus, die Expositionszeit möglichst zu reduzieren. Man kann eine Abkürzung der Exposition auf mehreren Wegen erreichen.

1. Wir benutzen höhere Primärbelastung bei einem entsprechend gebauten Instrumentarium (Intensivinduktor, Röntgentransverter, Idealapparat, Grissonator) und bei einer bestimmten Qualität von Röhren. Wir erreichen damit Schnellaufnahmen bei einer Abkürzung der Expositionszeit auf etwa $^1/_{10}$ der üblichen und dabei gute Zeichnung der Struktur. Die grossen und teueren Apparate dürften jedoch wohl infolge der hohen Anschaffungskosten in absehbarer Zeit in die zahnärztliche Praxis keinen Eingang finden.

2. Ein anderer Weg ist folgender. Wir suchen durch Verwendung der Verstärkungsschirme die Wirkung der X-Strahlen zu unterstützen. Im Prinzip besteht die Wirkung derselben darin, dass die chemische Substanz des Verstärkungsschirmes (früher nach dem Vorschlage von Edinson wolframsaures Calcium) durch die Röntgenstrahlen zur Fluoreszenz gelangt und gleichzeitig mit den X-Strahlen auf die lichtempfindliche Schicht der photographischen Platte einwirkt. Der Verstärkungsschirm muss dicht der Schichtseite anliegen. Auf den früheren Verstärkungsschirmen hatte die chemische Substanz eine ziemlich grobe Körnung; dieser Umstand führte zur Verschleierung des Bildes und verhinderte eine Strukturzeichnung. Ein jedes Körnchen stellt nämlich eine Lichtquelle für sich allein dar, die auf die Platte einwirkt, und der Effekt war damit ähnlich wie bei einer starken sekundären Strahlung. In den letzten Jahren hat die Herstellungstechnik der Verstärkungsschirme eine grosse Verbesserung erfahren, einerseits durch Verwendung anderer chemischer Substanzen, andererseits dadurch, dass es gelungen ist, dieselbe fast in homogener Schicht auf die Schirmunterlage aufzutragen. Mir selbst mangelt heutzutage noch die genügende Erfahrung, um ein Urteil darüber abzugeben. Von Reiniger, Gebbert & Schall wird der Verstärkungsschirm „Sinegran“ hergestellt, der gute Resultate liefern soll. Nach den Erfahrungen Gochts (1911, S. 149) soll ein Verstärkungsschirm von Kohl-Chemnitz noch intensiver wirken und die Expositionszeit gegen die von vielen empfohlenen Gehler-Folie noch um die Hälfte abkürzen. Man erreicht mit dem Verstärkungsschirm eine Abkürzung von $^1/_5$—$^1/_{10}$ Expositionszeit. Verwendet man Verstärkungsschirme, so wähle man weichere Röhren, etwa von dem Härtegrad, wie man dieselben für intraorale Zahnaufnahmen gebraucht. Dieser letzte Umstand würde für die zahnärztliche Praxis von einer nicht untergeordneten Bedeutung sein, insofern als es auf diese Weise einem Zahnarzte möglich ist, für alle Fälle mit einer einzigen Röhre, und zwar mit einer weichen auszukommen.

3. Zu erwähnen wäre noch eine recht gute Methode, die Alban Köhler vorschlägt (nach Gocht 1911, S. 180). Er reduziert bei Zeitaufnahmen die Expositionszeit auf die Hälfte auf die Weise, dass er zwei photographische Platten mit der Schichtseite zusammenlegt und dieselben bei der Aufnahme der Strahlenwirkung aussetzt. Die beiden ungenügend belichteten Platten ergänzen sich gegenseitig zu einer kontrastreichen, wenn man dieselben nach dem Entwicklungs- und Fixierungsprozesse in analoger Weise wiederum mit den Schichtseiten zusammenlegt und gegen das Licht betrachtet. Die glasklaren Stellen bleiben ebenso durchsichtig, während die mehr oder weniger belichteten Stellen doppelt dicht zur Wirkung kommen und so einen doppelten Kontrast mit den durchsichtigen Partien schaffen. Wir haben also die Vorteile, die wir bei länger exponierten Platten finden. Ausserdem werden Plattenfehler dabei leichter entdeckt, ebenso diejenigen, welche bei dem Entwicklungs-, Fixierungs- und eventuell Verstärkungsprozess sich bieten können. Diese Methode dürfte bei unruhigen Kindern vorteilhaft Anwendung finden. Als Nachteil dieser Methode ist hervorzuheben, dass diese Platten beim Kopieren nicht ebenfalls kontrastreiche Bilder liefern, weil ja immer die Dicke des Glases die Schichtseite vom Kopierpapier trennt und somit infolge der Nebenstrahlen unscharfe Kon-

turen zustande kommen. Diesem Übelstand glaube ich auf folgende Weise abhelfen zu können: Man verwende statt zwei photographischen Glasplatten nur eine und eine Filmplatte, die auf die oben angegebene Weise Schicht an Schicht angelegt wird. Die dünne Zelluloidschicht wird keine Nebenstrahlen beim Kopieren zulassen. Zur Durchsicht im Schaukasten lege man auf den Films noch eine gewöhnliche durchsichtige Glasplatte, so dass derselbe dadurch fest auf die Schichtseite der photographischen angedrückt wird und klebe dann zwei gegenüberliegende Kanten beider Glasplatten zusammen. Man kann dann mit Platte und Films ebenso bequem manipulieren, als wenn man zwei photographische Glasplatten vor sich hätte.

Zusammenfassung.

Die Technik der extraoralen Kieferaufnahmen. Vgl. Figurenzusammenstellung 60.

1. Vor der Aufnahme wird der Patient aufgefordert, eventuelle Prothesen aus dem Munde herauszunehmen und Ohrringe, namentlich der abliegenden Seite abzunehmen.

2. Man dreht den Operationsstuhl dem Röntgeninstrumentarium zu und schraubt auf die Wilkersonsche Kopfstütze des Operationsstuhles das Kopfbrett auf. Die Rückenlehne ist zwekmässig ziemlich vertikal zu stellen und tief herabzulassen, damit der Patient sich mit beiden Unterarmen unterhalb des Brettes auf derselben bequem auflegen kann.

3. Die mit der aufgenommenen Kieferseite gleichnamige Armlehne des Operationsstuhles wird abgenommen bzw. heruntergeklappt. Falls Metallteile hervorragen, legt man auf den Sitz des Stuhles noch ein Kissen herauf, damit der Patient nicht auf die Metallteile zu sitzen kommt und eventuelle elektrische Entladungen verspürt.

4. Der Patient wird nun aufgefordert, sich von der Seite auf den Stuhl zu setzen.

5. Die Einstellkappe wird nun dem Patienten richtig aufgesetzt (vgl. Fig. 34a auf S. 31). Die Transversallinie der Kappe kommt dabei vertikal auf die deutsche Horizontale zu stehen.

6. Das Kopfbrett erhält die im Schema (Fig. 60) angegebene Neigung; das Bajonett mit dem Einbisskork wird ebenfalls in die im Bilde angegebene Stellung gebracht [bei der Aufnahme von hinten (Stirnlage) dem Brett halb zugewandt, bei der lateralen Aufnahme, wo die Mittelebene des Schädels der Platte parallel zu liegen kommen soll, dem Brette abgewandt, bei allen übrigen Aufnahmen dem Brette zugewandt].

7. Der Kopf des Patienten wird mit beiden Händen erfasst, wobei der Untersuchende hinter dem Stuhle steht, und nun entsprechend der gewünschten Aufnahme gedreht, d. h. die Plattenlinie des Diagramms wird parallel zur Brettkante gebracht. Der Patient wird sodann aufgefordert, den Pfropfen mit dem Munde zu ergreifen und zuzubeissen.

8. Bei der Aufnahme von hinten (Stirnlage) kommt das Obergesicht des Patienten, bei der Kinnlage und der 3. schrägen Aufnahme das Untergesicht möglichst dicht an die Platte zu liegen, bei der 1. und 2. schrägen Aufnahme ist der Unterkieferrand einen Querfinger breit von der Platte entfernt; bei der lateralen Aufnahme von unten und oben wird die Mittelebene parallel zur Platte gestellt (Markierung mit einem Seidenfaden, der vom Mittelpunkt des Kinns über Nasenspitze bis zur Mittellinie der Kappe geht).

9. Man unterstützt das Hinterhaupt mit den Stützen am Bajonett, das nun von der Platte abgewandt ist, schiebt unter den Kopf die bereit gehaltene photographische Platte bzw. Kasette unter den Kiefer und prüft noch die Kopflagerung nach dem Diagramm nach.

10. Man stellt das Winkelmass in der Höhe der Mundspalte auf und gibt dem freien Schenkel die gewünschte Winkelgrösse.

11. Man nähert das Stativ mit der Einstellvorrichtung für den Hauptstrahl und stellt letztere — von oben visiert — in die Richtung des auf dem Diagramm markierten Strahles, — von der Seite visiert — in den Verlauf des Schenkels des Winkelmasses ein.

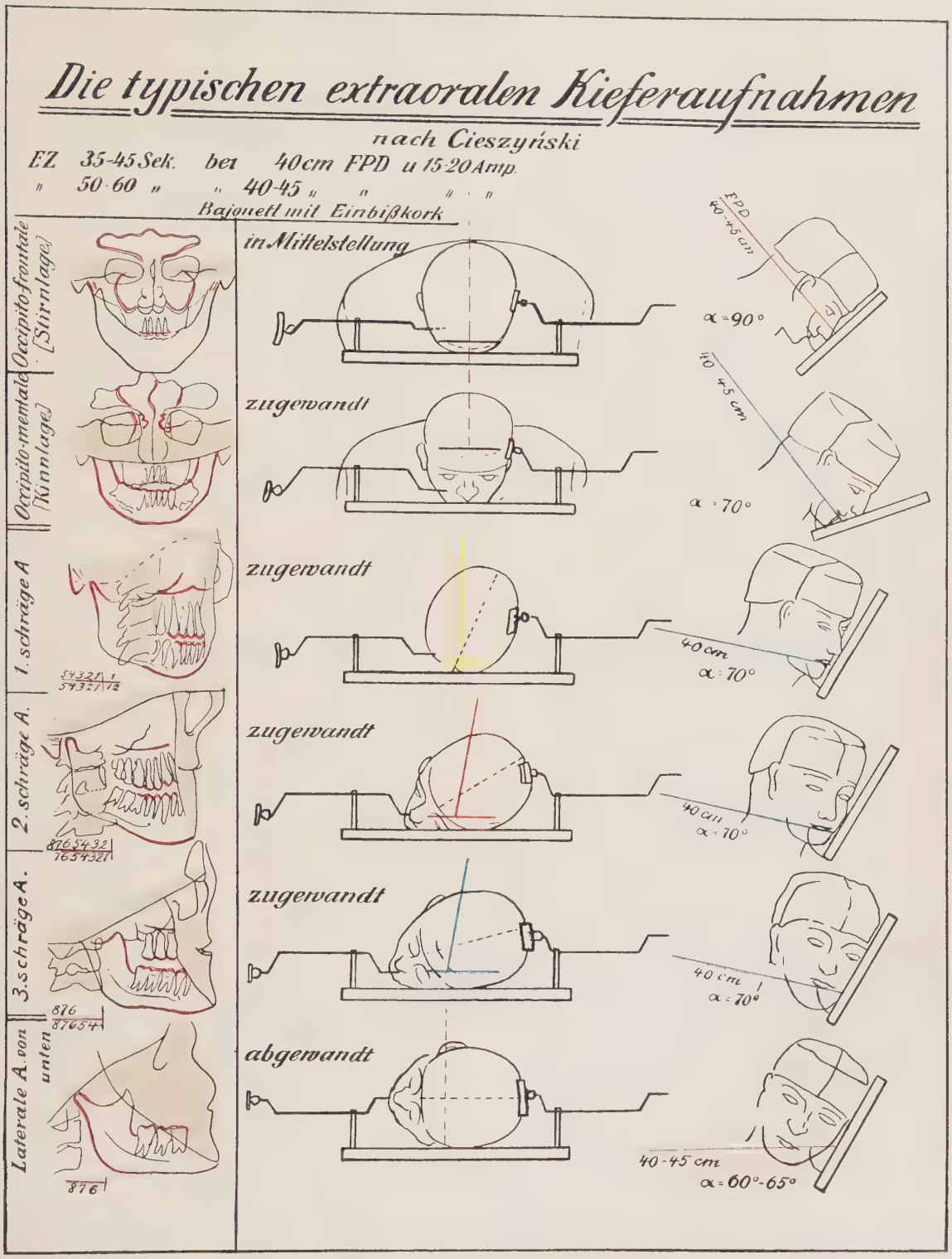
Die typischen extraoralen Kieferaufnahmen
nach Cieszyński
EZ 35-45 Sek. bei 40cm FPD u 15-20 Amp.
" 50-60 " " 40-45 " " " " "
Bajonett mit Einbißkork
A1
Occipito-frontale (Stirnlage)
in Mittelstellung
FPD 40-45 cm
α = 90°
A2
Occipito-mentale (Kinnlage)
zugewandt
40-45 cm
α = 70°
B1
1. schräge A
zugewandt
40 cm
α = 70°
B2
2. schräge A.
zugewandt
40 cm
α = 70°
B3
3. schräge A.
zugewandt
40 cm
α = 70°
C
Laterale A. von unten
abgewandt
40-45 cm
α = 60°-65°

Fig. 60.

12. Man klappt die Einstellvorrichtung um und dreht sie zur Seite, nachdem man den Patienten aufgefordert hat, sich absolut ruhig zu verhalten.

Damit ist die Lagerung des Patienten und die richtige Einstellung des Hauptstrahles vollendet, und es kann nun die Röntgenröhre in Betrieb gesetzt werden.

Es empfiehlt sich, die Tafel mit Fig. 60 im Röntgenlaboratorium aufzuhängen, um vor der Aufnahme aus den in der ersten Reihe befindlichen Skizzen die geeignetste auszusuchen und gleichzeitig sich über die Technik derselben an der Hand der nebenstehenden schematischen Zeichnungen zu orientieren.

Dem Geübteren dürfte das Diagramm auf der Einstellkappe zur Wahl der Aufnahme und deren Ausführung genügen.

Literatur.

Abkürzungen: Corr. f. Z. = Correspondenzblatt f. Zahnärzte.
D. M. f. Z. = Deutsche Monatsschrift f. Zahnheilkunde.
F. a. d. G. d. R. = Fortschritte auf dem Gebiete der Röntgenstrahlen.
W. z. M. = Wiener zahnärztl. Monatsschrift.

Bode, Methoden zur Gewinnung fein differenzierter Röntgenbilder von Kiefern und Zähnen. D. M. f. Z. Dez. 1910. S. 585.

Bouvet, Stomatologie. Application des rayons X. Progrés médical. 26. III. 98. (Nach dem Referat von Dollinger: Bericht über Arbeiten auf dem Gebiete der Röntgenstrahlen in Frankreich vom 1. Juli bis 1. April 1898. F. a. d. G. d. R. Bd. II. S. 70.)

Büttner und Müller, Technik und Verwertung der Röntgenstrahlen im Dienste der ärztlichen Praxis und Wissenschaft. Halle 1897.

Caldwell (New York), Skiagraphy of the acess. sinuess of the nose. Americ. Quartal of Roentg. 1907. Jan.

Cowl, Gestell für Kopfaufnahmen. F. a. d. G. d. R. Bd. V. 1901. S. 137.

Cieszyński, A., Über die Einstellung der Röntgenröhre bei Zahnaufnahmen (Neue Hilfsapparate zur genauen und leichten Einstellung der Röntgenröhre mit speziellem Hinweis auf ihre Vorteile bei Zahnaufnahmen). Corr. f. Z. XXXVI. Heft 2. Juni 1907.

Cieszyński, A., Beiträge zur Technik bei Zahnaufnahmen mittels Röntgenstrahlen. Neue Filmhalter. Corr. f. Z. XXXVI. Heft 4. Okt. 1907.

Cieszyński, A., Verbesserte Modelle von Filmhaltern für Zahnaufnahmen mittels Röntgenstrahlen. Deutsch. Zahnärztl. Wochenschrift. August 1909.

Darmezin, Réné, Précis de radiographie dentaire. Paris 1905.

Dessauer, Fr. und Wiesner, Dr. B., Kompendium der Röntgenographie. S. 358 u. folg.

Dieck, W., Anatomie und Pathologie der Zähne und Kiefer im Röntgenbilde mit besonderer Berücksichtigung der Aufnahmetechnik. (Archiv u. Atlas der norm. u. pathol. Anatomie in typischen Röntgenbildern.) Hamburg 1911.

Gocht, Handbuch der Röntgenlehre. II. Aufl. p. 141. (Sandsack zur Ruhigstellung) u. III. Aufl. 1911.

Grashey, Technisches für die Albers-Schönbergsche Kompressionsblende. F. a. d. G. d. R. Bd. VIII. S. 357.

Fabiunke, Beiträge zur Röntgendiagnostik der Mund- und Kieferhöhle. (Ref.) F. a. d. G. d. R. 1909. S. 144.

Janson, Was leistet das Röntgenverfahren auf otiatrischem und rhinolog. Gebiete für die Diagnose. D. Zeitschr. f. Chirurgie. Bd. 99. Heft 3—6. S. 526.

Lange-Sidney, Die Röntgenuntersuchung des Proc. mastoideus. F. a. d. G. d. R. 1910. Bd XV. Heft 4.

Kaestle, Fixations- und Kompressionsvorrichtung für Röntgenographie. F. a. d. G. d. R. XI. 296.

Kantorowicz, Alfred, Die Röntgenaufnahme des Unterkiefers. D. M. f. Z. 1910. April, Heft 4. S. 282.

Kienböck, Über Technik und Ergebnisse der Röntgenuntersuchung in der Zahnheilkunde. W. z. M. 1902. Heft 6. pag. 242.

Port, Die Verwendbarkeit der Röntgenographie in der Zahnheilkunde. D. M. f. Z. 1900. Heft 9. pag. 391.
Port, Über Röntgenphotographie. Corr. f. Z. 1900. pag. 290.
Port, Über Röntgenphotographie in der zahnärztl. Diagnostik. W. z. M. 1901. pag. 454.
Port und Peckert, Über die Röntgenphotographie in der Zahnheilkunde. Leipzig 1909. Deutsche Zahnheilkunde in Vorträgen. Heft 11.
Robinsohn, Schlitzbinde. F. a. d. G. d. R. VIII. S. 347.
Robinsohn, J. und Spitzer, B., Zahnärztl. Röntgenologie. Scheffs Handbuch d. Zahnheilkunde. 3. Aufl. I. Bd. Wien u. Leipzig 1908. S. 569—590.
Schaeffer-Stuckert, Zahnaufnahmen mit Röntgenstrahlen. D. M. f. Z. 1897. Heft 1. pag. 1.
Schmidt, Ein einfacher Fixationsapparat für Röntgenaufnahmen. F. a. d. G. d. R. 1909. S. 126.
Schüller, Arthur, Die Schädelbasis im Röntgenbilde. (Archiv u. Atlas d. norm. u. patholog. Anatomie in typischen Röntgenbildern.) Hamburg 1905.
Schwarz, Gottwald, Röntgenröhreneinsteller und Entfernungsmesser. Auszug aus dem Gebrauchsmuster 290121, Kl. 21 G.
Sjögren, Zur Technik der Zahnröntgenographie. F. a. d. G. d. R. III. 1899—1900. S. 15.
Sträter, Apparate zur Feststellung des Kopfes und der Gliedmassen. F. a. d. G. d. R. Bd. VII. S. 319.
Wassermann, Die Bedeutung des Röntgenverfahrens auf dem Gebiete der Rhinologie und Laryngologie. F. a. d. G. d. R. 1908. Bd. XII. S. 293.
Williams, The Roentgen rays in medicine an surgery. The Macmissan Company. New York. 2. Aufl. 1902. Nach dem Ref. W. z. M. 1902. Heft 8. pag. 353.
Winkler, Die Orientierung auf dem Röntgenbilde des Gesichtsschädels und das Studium der oberen nasalen Nebenhöhlen auf demselben. F. a. d. G. d. R. 1901. Bd. V. Heft 1.

Lebenslauf.

Geboren am 31. Mai 1882 als Sohn des Apothekers Tomasz Cieszyński zu Oels, Ober-Schlesien, katholischer Religion und preussischer Staatsangehörigkeit, besuchte ich die kgl. humanistischen Gymnasien zu Posen und Bromberg. Letzteres verliess ich Ostern 1902 mit dem Zeugnis der Reife.

Darauf studierte ich Zahnheilkunde an den Universitäten München, Berlin. Nach einem Studium von sechs Semestern bestand ich am 14. Juni 1905 die zahnärztliche Staatsprüfung in München. Nach weiteren neun Semestern medizinischen Studiums an der kgl. Ludwig-Maximilians-Universität zu München bestand ich am 3. Januar 1910 die ärztliche Staatsprüfung und absolvierte hierauf als Medizinalpraktikant das praktische Jahr, ebenfalls in München. In dieser Zeit war ich zwei Monate an der gynäkologischen Abteilung des Krankenhauses l. d. J. (Prof. Amann), zwei Monate an der anatomischen Anstalt (Prof. Rückert), vier Monate an der Poliklinik für innere Krankheiten (Prof. May), vier Monate an der Poliklinik für Haut- und Geschlechtskrankheiten (Prof. Kopp) und gleichzeitig an der rhino-laryngologischen Poliklinik (Prof. H. Neumayer) tätig. Nach Ablauf des praktischen Jahres, am 3. Januar 1911, erhielt ich die Approbation als Arzt.

Während meines medizinischen Studiums vom 1. Oktober 1905 bis 1. Oktober 1908 war ich als Assistent an dem kgl. Zahnärztlichen Institut in München tätig, und zwar im ersten Jahre auf allen drei Abteilungen: der klinischen (Prof. Berten), in der konservierenden (Prof. Walkhoff) und in der technischen Abteilung (Prof. Meder), in den beiden letzten Jahren als I. Assistent ausschliesslich in der klinischen Abteilung (Prof. Berten).

Während meiner Assistentenzeit hielt ich in den Winter- und Sommerferien vierwöchentliche Kurse aus dem Gebiete der zahnärztlichen Chirurgie, lokaler und Leitungsanästhesie und zahnärztlicher Röntgenologie ab. Die beiden letzterwähnten Kurse waren die ersten Spezialkurse, die an deutschen zahnärztlichen Universitätsinstituten abgehalten worden sind.

Seit 1. Oktober 1908 praktiziere ich als Zahnarzt und seit dem 3. Januar 1911 als Spezialarzt für Zahn- und Mundkrankheiten in München.

Ich habe bisher publiziert:

1. Beitrag zur lokalen Anästhesie mit spezieller Berücksichtigung von Novokain und Alypin. (Deutsche Monatsschrift für Zahnheilkunde, April 1906.)
2. Über die Einstellung der Röntgenröhre bei Zahnaufnahmen. — Neue Hilfsapparate zur genauen und leichten Einstellung der Röntgenröhre mit speziellem Hinweis auf ihre Vorteile bei Zahnaufnahmen. (Korrespondenzblatt für Zahnärzte, Bd. XXXVI, Heft 2, April 1907.)
3. Beitrag zur Technik bei Zahnaufnahmen mittels Röntgenstrahlen. — Neue Filmhalter. (Korrespondenzblatt für Zahnärzte, Bd. XXXVI, Heft 4, Oktober 1907).
4. Technika ekstrakcyjna w trudniejszych przypadkach i zastosowanie dźwigni prostej. (Kronika Dentystyczna. X. 08) = Die Extraktionstechnik in schwierigen Fällen und die Verwendung des geraden Hebels.

5. Zastosowanie promieni Roentgena w dentystyce. = Die Verwendung der Röntgenstrahlen in der Zahnheilkunde. (Vortrag, gehalten zu Lemberg auf dem Kongress polnischer Naturforscher und Ärzte.) Autoreferat. — Kronika Dentystyczna. XI. 1908.
6. Zastosowanie wyłuskiwacza Bein'a i dłuta wydrążonego przy trudnych ekstrakcyach. = Die Verwendung des Beinschen Wurzelhebers und des Hohlmeissels bei schwierigen Extraktionen. — (Kronika Dentyst. VII. 1909.)
7. Vorführung der Leitungsanästhesie. (Vortrag, gehalten auf dem Kongress polnischer Naturforscher und Ärzte in Lemberg 1907 und auf der Jahresversammlung bayerischer Zahnärzte in München. Referat: Deutsche zahnärztliche Wochenschrift. IX. 1908.)
8. Verbesserte Modelle von Filmhaltern für Zahnaufnahmen mittels Röntgenstrahlen. (Deutsche zahnärztliche Wochenschrift. VIII. 1909.)
9. Vorführung der Röntgentechnik bei Zahnaufnahmen unter Verwendung besonderer Hilfsapparate. (Vortrag, gehalten auf dem Internationalen zahnärztlichen Kongress zu Berlin, Juli 1909.) Offizieller Bericht.

Während meiner Studienzeit hörte ich die Vorlesungen der Herren Professoren und Dozenten:

in Berlin:

Albrecht †, Albu, Busch, Brückner, Dessoir, Friedenthal, Lesser, Miller †, F. E. Schulze, Thiele;

in München:

Alzheimer, Amann, v. Angerer, v. Baeyer, Barlow, v. Bauer, Berten, v. Bollinger †, Cremer, Döderlein, Dürck, Eversbusch, Gebele, v. Goebel, Grashey, Gruber, Hahn, Haug †, Hertwig Richard, Herzog W., Hofmann, Jodlbauer, Klaussner, Kopp, Kraepelin, Lange, Lindemann, Lipps, Luxenburger, May, Meder, Mollier, Müller Friedrich, Neumayer H., Oberndorfer, Pfaundler, Posselt, Rieder, Röntgen, Rössle, Rückert, Schlösser, Schmitt, v. Tappeiner, Trumpp, v. Voit †, Walkhoff und Wanner.

Allen meinen Lehrern und ganz besonders meinem früheren Chef, Herrn Professor Berten, sage ich hiermit für die von ihnen erfahrene Förderung, Herrn Geheimen Rat Professor Ritter v. Angerer für die Übernahme des Referates dieser Arbeit meinen herzlichen Dank.

Druck von Hesse & Becker in Leipzig.